This is a digital copy of a book that was preserved for generations on library shelves before it was carefully scanned by Google as part of a project to make the world's books discoverable online.

It has survived long enough for the copyright to expire and the book to enter the public domain. A public domain book is one that was never subject to copyright or whose legal copyright term has expired. Whether a book is in the public domain may vary country to country. Public domain books are our gateways to the past, representing a wealth of history, culture and knowledge that's often difficult to discover.

Marks, notations and other marginalia present in the original volume will appear in this file - a reminder of this book's long journey from the publisher to a library and finally to you.

Usage guidelines

Google is proud to partner with libraries to digitize public domain materials and make them widely accessible. Public domain books belong to the public and we are merely their custodians. Nevertheless, this work is expensive, so in order to keep providing this resource, we have taken steps to prevent abuse by commercial parties, including placing technical restrictions on automated querying.

We also ask that you:

+ *Make non-commercial use of the files* We designed Google Book Search for use by individuals, and we request that you use these files for personal, non-commercial purposes.
+ *Refrain from automated querying* Do not send automated queries of any sort to Google's system: If you are conducting research on machine translation, optical character recognition or other areas where access to a large amount of text is helpful, please contact us. We encourage the use of public domain materials for these purposes and may be able to help.
+ *Maintain attribution* The Google "watermark" you see on each file is essential for informing people about this project and helping them find additional materials through Google Book Search. Please do not remove it.
+ *Keep it legal* Whatever your use, remember that you are responsible for ensuring that what you are doing is legal. Do not assume that just because we believe a book is in the public domain for users in the United States, that the work is also in the public domain for users in other countries. Whether a book is still in copyright varies from country to country, and we can't offer guidance on whether any specific use of any specific book is allowed. Please do not assume that a book's appearance in Google Book Search means it can be used in any manner anywhere in the world. Copyright infringement liability can be quite severe.

About Google Book Search

Google's mission is to organize the world's information and to make it universally accessible and useful. Google Book Search helps readers discover the world's books while helping authors and publishers reach new audiences. You can search through the full text of this book on the web at `http://books.google.com/`

A propos de ce livre

Ceci est une copie numérique d'un ouvrage conservé depuis des générations dans les rayonnages d'une bibliothèque avant d'être numérisé avec précaution par Google dans le cadre d'un projet visant à permettre aux internautes de découvrir l'ensemble du patrimoine littéraire mondial en ligne.

Ce livre étant relativement ancien, il n'est plus protégé par la loi sur les droits d'auteur et appartient à présent au domaine public. L'expression "appartenir au domaine public" signifie que le livre en question n'a jamais été soumis aux droits d'auteur ou que ses droits légaux sont arrivés à expiration. Les conditions requises pour qu'un livre tombe dans le domaine public peuvent varier d'un pays à l'autre. Les livres libres de droit sont autant de liens avec le passé. Ils sont les témoins de la richesse de notre histoire, de notre patrimoine culturel et de la connaissance humaine et sont trop souvent difficilement accessibles au public.

Les notes de bas de page et autres annotations en marge du texte présentes dans le volume original sont reprises dans ce fichier, comme un souvenir du long chemin parcouru par l'ouvrage depuis la maison d'édition en passant par la bibliothèque pour finalement se retrouver entre vos mains.

Consignes d'utilisation

Google est fier de travailler en partenariat avec des bibliothèques à la numérisation des ouvrages appartenant au domaine public et de les rendre ainsi accessibles à tous. Ces livres sont en effet la propriété de tous et de toutes et nous sommes tout simplement les gardiens de ce patrimoine. Il s'agit toutefois d'un projet coûteux. Par conséquent et en vue de poursuivre la diffusion de ces ressources inépuisables, nous avons pris les dispositions nécessaires afin de prévenir les éventuels abus auxquels pourraient se livrer des sites marchands tiers, notamment en instaurant des contraintes techniques relatives aux requêtes automatisées.

Nous vous demandons également de:

+ *Ne pas utiliser les fichiers à des fins commerciales* Nous avons conçu le programme Google Recherche de Livres à l'usage des particuliers. Nous vous demandons donc d'utiliser uniquement ces fichiers à des fins personnelles. Ils ne sauraient en effet être employés dans un quelconque but commercial.

+ *Ne pas procéder à des requêtes automatisées* N'envoyez aucune requête automatisée quelle qu'elle soit au système Google. Si vous effectuez des recherches concernant les logiciels de traduction, la reconnaissance optique de caractères ou tout autre domaine nécessitant de disposer d'importantes quantités de texte, n'hésitez pas à nous contacter. Nous encourageons pour la réalisation de ce type de travaux l'utilisation des ouvrages et documents appartenant au domaine public et serions heureux de vous être utile.

+ *Ne pas supprimer l'attribution* Le filigrane Google contenu dans chaque fichier est indispensable pour informer les internautes de notre projet et leur permettre d'accéder à davantage de documents par l'intermédiaire du Programme Google Recherche de Livres. Ne le supprimez en aucun cas.

+ *Rester dans la légalité* Quelle que soit l'utilisation que vous comptez faire des fichiers, n'oubliez pas qu'il est de votre responsabilité de veiller à respecter la loi. Si un ouvrage appartient au domaine public américain, n'en déduisez pas pour autant qu'il en va de même dans les autres pays. La durée légale des droits d'auteur d'un livre varie d'un pays à l'autre. Nous ne sommes donc pas en mesure de répertorier les ouvrages dont l'utilisation est autorisée et ceux dont elle ne l'est pas. Ne croyez pas que le simple fait d'afficher un livre sur Google Recherche de Livres signifie que celui-ci peut être utilisé de quelque façon que ce soit dans le monde entier. La condamnation à laquelle vous vous exposeriez en cas de violation des droits d'auteur peut être sévère.

À propos du service Google Recherche de Livres

En favorisant la recherche et l'accès à un nombre croissant de livres disponibles dans de nombreuses langues, dont le français, Google souhaite contribuer à promouvoir la diversité culturelle grâce à Google Recherche de Livres. En effet, le Programme Google Recherche de Livres permet aux internautes de découvrir le patrimoine littéraire mondial, tout en aidant les auteurs et les éditeurs à élargir leur public. Vous pouvez effectuer des recherches en ligne dans le texte intégral de cet ouvrage à l'adresse `http://books.google.com`

600045916V

PRESS 4.156.
SHELF C.
Nº 1.

C

16571 d. 7

ÉTUDE

DU

PROCESSUS HISTOLOGIQUE DES NÉPHRITES



DU MÊME AUTEUR

OBSERVATION D'UN POLYPE NASO-PHARYNGIEN. Ablation par arrachement sans opération préalable. *Lyon-Médical*, *1878*, t. XXVIII.

NOTE SUR UN ANÉVRYSME DE LA POINTE DU CŒUR. *Lyon-Médical*, 1879, t. XXX.

SARCOME KYSTIQUE ayant eu son point de départ dans un ganglion préauriculaire. *Lyon-Médical*, février 1879, t. XXX.

ÉTUDE COMPARATIVE DES ÉTHÉRISATIONS SIMPLES ET MIXTES, avec les chloroformisations de même ordre. *Association française pour l'avancement des sciences*, Montpellier, 1879.

ABCÈS DU REIN. *Lyon-Médical*, 27 avril 1879, t. XXX.

RUPTURE DE L'ANKYLOSE DU GENOU. Appareil de l'auteur destiné à éviter, dans cette opération, la subluxation du tibia. *Association pour l'avancement des sciences*, Alger, 1881.

LYON. — IMPRIMERIE PITRAT AINÉ, RUE GENTIL, 4.

LABORATOIRE D'ANATOMIE GÉNÉRALE DE LA FACULTÉ DE MÉDECINE DE LYON

ÉTUDE

DU

PROCESSUS HISTOLOGIQUE DES NÉPHRITES

PAR

LE Dr CH. HORTOLÈS

INTERNE DES HOPITAUX DE LYON
PRÉPARATEUR D'ANATOMIE GÉNÉRALE A LA FACULTÉ DE MÉDECINE DE LYON
MEMBRE DE LA SOCIÉTÉ MÉDICALE D'ÉMULATION DE MONTPELLIER
MEMBRE ADJOINT DE LA SOCIÉTÉ DES SCIENCES MÉDICALES
DE LYON

Avec quatre gravures dans le texte et cinq planches chromolithographiées par M. Gouget

RADCLIFFE LIBRARY
UNIVERSITY
14 DEC 81
MUSEUM
OXFORD

PARIS
LIBRAIRIE J.-B. BAILLIÈRE ET FILS
19, rue Hautefeuille, près du boulevard Saint-Germain

LONDRES
BAILLIÈRE, TINDALL AND COX
20, King William street

MADRID
CARLOS BAILLY-BAILLIÈRE
Plaza de Topete, 8

1881

Tous droits réservés

LABORATOIRE D'ANATOMIE GÉNÉRALE DE LA FACULTÉ DE MÉDECINE DE LYON

ÉTUDE

DU

PROCESSUS HISTOLOGIQUE DES NÉPHRITES

EXPOSÉ HISTORIQUE

ET PROBLÈMES A RÉSOUDRE

SOMMAIRE. — La notion de la néphrite parenchymateuse et de la néphrite interstitielle en tant que processus isolés. — Une partie de l'obscurité du sujet tenait à des connaissances incomplètes sur l'anatomie normale du rein. — Influence surtout physiologique des travaux d'Heidenhain. — Faits dégagés par l'étude de l'épithélium strié des tubes contournés. — Nécessité de suivre avec les nouvelles données le processus des néphrites ; cette étude du processus n'a jamais été faite pas à pas ; on ignore une série d'intermédiaires entre les congestions du début et les formations conjonctives interstitielles ; entre l'état sain et la dégénération complète des épithéliums striés. L'objet de ce mémoire est une étude d'évolution.

Il n'est pas peut-être en anatomie pathologique de sujet qui reste aussi embrouillé que l'histoire des néphrites aiguës et chroniques, bien qu'il ait servi de thème à de nombreuses discussions entre des histologistes et des

médecins du mérite le plus élevé. Si nous voulions essayer de faire ici l'historique complet de la question en analysant successivement les travaux qui se sont succédé depuis les premières recherches de Reinhardt et de Frerichs[1] ou même depuis le travail célèbre de Beer sur le tissu conjonctif du rein[2], il faudrait lui consacrer tout un volume. Quant à l'historique des théories il serait inutile de le reproduire ici ; il a été fait d'une façon si remarquable par M. le professeur Kelsch dans son travail de 1874[1], et les questions du moment y ont été posées par lui d'une façon si nette, qu'il est devenu comme l'introduction nécessaire à toute étude que l'on veut entreprendre sur les inflammations du rein. Nous prenons donc la question là où l'a laissée le savant professeur de la faculté de médecine de Lille, et nous voyons son mémoire devenir, en France, l'origine d'une division dichotomique absolue des maladies du rein, comprises auparavant sous le titre commun de néphrites.

Pour lui, comme pour Traube[2] et Klebs[3] il n'y a de néphrite vraie que celle caractérisée par une inflammation interstitielle circonscrite ou diffuse à la laquelle ne participe pas l'epithélium des tubes urinifères. Ce que l'on nommait avec Virchow néphrite parenchymateuse n'est autre chose qu'une modification purement régressive de

[1] Reinhardt. *Charité annalen*, 1851, Frerichs (Die Brightsche Nierenkvankheit).

[2] Beer (Die Bindesubstanz der menschlichen nière in Gesunden und krankhœften, Zustande, 1859).

[1] Kelsch, Revue critique et recherches anatomo-pathologiques sur la maladie de Bright. *Arc. de physiologie*, juillet, 1874, p. 722-758.

[2] Traube, *Deutsche Klinik*, 1863, Ueber den Zusammehang von herzund Nierenkrankneiten, 1856.

[3] Klebs, Handbuch der Pathol. Anatomie, 627-673.

l'épithélium, liée à un trouble local ou général de la circulation, ou à une diathèse[1] ayant réduit la masse du sang ; *ce n'est point une inflammation, c'est une dégénérescence.*

Sur ces données, on adapta immédiatement à la classification des formes du mal de Bright les notions fournies aux auteurs anglais par la clinique, et desquelles il résultait que, dans cette maladie, on observait deux formes distinctes par les symptômes, distinctes aussi par les lésions constatées à l'autopsie. Pour M. Kelsch, pour M. Charcot qui adopta et étendit ces idées[2], la néphrite interstitielle chronique fut la lésion correspondant à cette forme de mal de Bright qui ne s'accompagne pas d'œdèmes, mais de polyurie, d'hypertrophie cardiaque, de sclérose du nerf optique et qui se termine par des accidents urémiques. L'ancienne néphrite parenchymateuse répondit, d'autre part, à la forme vulgaire du mal de Bright, avec ses œdèmes mobiles et son évolution bien connue.

Plus récemment, on s'aperçut que cette division tranchée des maladies du rein en deux groupes n'était jnstifiée dans sa rigueur ni par l'anatomie pathologique ni par la clinique. L'article consacré aux maladies du rein dans le *Manuel d'Histologie pathologique* de MM. Cornil et Ranvier montra surabondamment que les deux processus : inflammation productive, fibroformative d'une part, destruction dégénérative de l'épithélium des tubes contournés, de l'autre, se trouvaient constamment réunis dans un même rein brightique et que l'état le plus com-

[1] Kelsch, *Loc. citat.*, p. 749.
[2] Charcot, Leçons professées en 1874. *In Progrès médical*, 1874.

mun du rein dans cette affection était un état mixte, produit par un mélange diversement distribué de néo-formations connectives et de lésions épithéliales; la forme fibreuse dominante, ou dégénérative dominante, constituant ordinairement l'exception. Les cliniciens firent la même observation, et l'on vit bientôt succéder, à la dichotomie franche des auteurs anglais et de MM. Kelsch, Charcot, Lancereaux, etc., qui adoptaient leurs idées, la notion d'une néphrite brightique mixte, que l'un des premiers, M. Rendu, décrivit dans ses articles et dans sa thèse de concours. A cette conception de la néphrite mixte, M. le professeur Rosentein donna en 1879 (congrès d'Amsterdam) l'appui de son autorité. Actuellement donc on paraît s'accorder sur ce point que dans le mal de Bright il n'y a ni exclusivement néphrite parenchymateuse, ni exclusivement néphrite interstitielle. L'on peut affirmer, dit Rosenstein, « que là où se produit une inflammation véritable et diffuse des reins, les deux éléments histologiques, tissu connectif et épithélium, sont affectés simultanément dès le début. ».

A ce point de vue donc, l'accord est près d'exister, s'il n'existe déjà, entre les anatomo-pathologistes et les médecins qui s'occupent de la question. Mais de quelle nature sont les lésions épithéliales qui accompagnent pour ainsi dire forcément les néoformations interstitielles? Sont-elles un simple résultat de l'inflammation? Sont-elles un des termes même de cette dernière? Ce que Virchow appelait tuméfaction trouble n'a-t-il point d'existence réelle comme le prétend M. Kelsch, et l'épithélium des tubes contournés, n'est-il capable, en présence de l'inflammation adjacente, que de se détruire et non de

proliférer à la façon des épithéliums des muqueuses quand ces dernières deviennent le siège d'un catarrhe ?

C'est là encore aujourd'hui une question qui préoccupe et qui divise les esprits. Certains médecins, comme le Dr Labadie-Lagrave[1] trouvent trop exclusifs ceux qui refusent à l'état des épitheliums qui précède immédiatement la dégénération graisseuse le caractère inflammatoire que lui assignait Virchow. Pourquoi l'épithelium rénal serait-il incapable de subir les effets ordinaires de l'incitation formative qui accompagne l'inflammation dans les parties privées de vaisseaux? On aurait peut-être moins perdu de temps en descriptions stériles de cette nature si, au lieu d'accumuler des raisons, on avait cherché l'explication des faits par les faits.

Presque tous les médecins qui discutent actuellement, et même quelques anatomo-pathologistes de profession, qui prennent part au débat, n'ont pas sans doute assez réfléchi à la condition particulière dans laquelle se trouve placé l'épithélium des tubes contournés et des canaux intermédiaires par suite de la structure même qui lui est propre. Heidenhain[2] a en effet démontré que la partie periphérique du protoplasma de ces cellules, intermédiaire à la base de l'élément et à son noyau, est décomposée en bâtonnets parallèles, hyalins, présentant une constitution et une vulnérabilité très analogues à celles des segments externes des bâtonnets et des cônes de la rétine.

[1] Labadie-Lagrave, *Revue des sciences médicales*, 1876.

[2] Heidenhain, Microscopische Beiträge zur Anat. und Phys. der Nieren. *Arch. f. mik. Anat.*, t. X, 1874.

Les moindres variations introduites dans la densité ou la nature du plasma rénal, dans lequel on examine ces épithéliums à bâtonnets, détruisent ces derniers en les déformant, en les réduisant en grains, en même temps que le corps cellulaire émet des boules sarcodiques qui s'accumulent dans la lumière du tube contourné. L'épithélium est alors détruit, méconnaissable, et, dans tous les reins fixés dans leur forme par un réactif coagulant en solution dans l'eau, les canalicules contournés montrent un revêtement de cellules granuleuses, même quand on a agi sur le rein absolument sain pris sur un animal que l'on vient de sacrifier par la section du bulbe.

Cette grande vulnérabilité de l'épithélium à bâtonnets fait que sa structure ne peut être bien étudiée que sur des coupes fraîches comme le faisait Heidenhain ou sur des fragments fixés par les vapeurs osmiques.

L'acide osmique en solution même forte déforme de semblables éléments comme on peut s'en convaincre aisément en lisant la description donnée par M. Cornil[1] de l'épithélium du rein du cobaye et en la comparant à celle d'Heidenhain ou à celle que nous en donnons plus loin. Dans ces conditions la question est déplacée; le problème que l'on se doit poser se peut formuler ainsi: dans une inflammation du rein, de quelque ordre qu'elle soit, comment se modifie l'épithélium strié? *A priori* l'on peut supposer que dans certaines conditions il sera peu lésé, que dans d'autres il le sera davantage, que dans d'autres formes il ne pourra continuer à vivre et mourra sur place. Enfin l'on devra rechercher s'il n'y a pas

[1] *Journal de l'Anatomie et de la Physiologie*, 1877, p. 402.

de conditions dans lesquelles il pourra devenir, à la façon de celui des tubes droits, le théâtre de modifications, non plus conduisant à brève échéance à la dégénération, mais transformant lentement l'élément considéré par une suite de modifications évolutives.

En résumé l'objet du problème précité serait de déterminer les réactions de l'épithélium strié en face des inflammations interstielles adjacentes, c'est-à-dire en face de cette portion du processus inflammatoire qui intéresse les vaisseaux et le tissu connectif qui les suit partout, et que l'on trouve constamment, plus ou moins intense et plus ou moins marquée, mais en fait ne manquant jamais, dans tout organe complexe composé à la fois de masses épithéliales et de vaisseaux.

En parcourant les travaux des auteurs qui ont écrit dans ces derniers temps sur les néphrites, on peut aisément se convaincre que le problème que nous venons de formuler n'a été attaqué par personne, ni dans son sens général, ni même dans ses détails. On n'a jusqu'ici point cherché la formule générale *de l'évolution des épithéliums striés en face de l'inflammation interstitielle*, et c'est à peine si l'on a marqué quelques points spéciaux de la courbe du phénomène.

Il en est de même au fond pour la portion interstielle du processus de l'inflammation. Les phénomènes vasculaires inflammatoires peuvent affecter des modes divers : type congestif, type phlegmoneux, type catarrhal. Il n'y a de bien connu jusqu'ici que la néphrite catarrhale des tubes de Bellini (Rosenstein) et des rayons médullaires. Dans les descriptions les plus récentes de la néphrite scarlatineuse certains auteurs, et parmi eux M. Kelsch,

une fois qu'ils ont constaté l'existence de nombreux noyaux dans l'intervalle des tubes contournés, déclarent la néphrite interstitielle créée ; les globules blancs accumulés et les bourgeons charnus déjà édifiés à l'état fixe prennent une même valeur dans leurs descriptions : et ils passent de là à la formation du tissu fibreux intertubulaire sans indiquer aucun intermédiaire nécessaire entre la diapédèse du début et la néoformation cicatricielle, terme ultime de toute inflammation du type productif.

On nous pardonnera peut-être dans ces conditions d'avoir pensé que le processus, c'est-à-dire la suite et l'enchaînement des phénomènes inflammatoires successifs qui se produisent au cours d'une néphrite, n'avait pas fixé jusqu'ici suffisamment l'attention des auteurs. Cette lacune devait du reste presque forcément subsister, dans une question d'histologie pathologique que l'on a essayé de débrouiller bien avant de connaître exactement la structure de l'organe lésé. Histoire du tissu connectif intertubulaire, structure compliquée de l'épithélium à bâtonnets, dispositions exactes de l'appareil glomérulaire, toutes ces questions relatives à l'anatomie microscopique du rein n'ont été soulevées qu'à propos des inflammations de cet organe, et n'ont été résolues qu'au milieu des discussions souvent passionnées qu'enfantaient les théories du mal de Bright déjà établies. Actuellement il reste encore bien des points obscurs dans l'histologie normale du rein, leur nombre en est cependant déjà restreint et la conception de l'organe devient plus facile. Nous avons pensé que le moment était bien choisi pour tenter de faire, avec les moyens perfection-

nés de la technique actuelle, une étude analytique de l'inflammation rénale, examinée dans ses différents modes et aux différents stades de l'évolution de ces derniers.

Mais nous ne saurions commencer ce travail sans adresser à M. le professeur Renaut nos sentiments de profonde reconnaissance pour l'obligeant concours qu'il nous a prêté et pour le bienveillant intérêt qu'il n'a cessé de nous témoigner pendant les quatre années que nous venons de passer dans son laboratoire comme préparateur de son cours. C'est d'après ses conseils et sous sa direction que nous avons entrepris de nouvelles recherches sur ces diverses questions du rein normal et pathologique; si nous avons été assez heureux pour en éclaircir quelques faits, à notre maître en revient le principal mérite.

Un certain nombre de matériaux qui nous ont servi à faire l'étude anatomo-pathologique de notre travail ont été recueillis dans le service de M. le professeur Lépine. Pendant les quelques mois où nous avons été l'interne de sa clinique, les cas de néphrite ont été si fréquents qu'ils nous ont fourni plus de trois cents préparations des plus intéressantes. Nous lui devons d'avoir pu les recueillir et nous lui en témoignons ici tous nos remerciements.

Que M. le docteur Chandelux, maître de conférences à la Faculté de médecine de Lyon, reçoive également le témoignage de notre vive reconnaissance pour la bienveillance avec laquelle il a dirigé nos premières études d'histologie.

Notre ami et collègue d'internat J. Lemoine qui a mis

à notre service ses connaissances si approfondies de l'allemand, a droit aussi à toute notre gratitude.

C'est grâce au crayon exercé de M. J. Gouget que nous avons pu accompagner nos descriptions de plusieurs planches explicatives.

CHAPITRE PREMIER

CONSIDÉRATIONS GÉNÉRALES SUR L'INFLAMMATION DÉVELOPPÉE DANS LES MUQUEUSES ET LES PARENCHYMES

Je me propose d'étudier dans ce travail le processus histologique des néphrites. Depuis longtemps la question de l'inflammation du rein est à l'ordre du jour. De nombreux mémoires ont été faits en France et à l'étranger sur l'anatomie pathologique des inflammations aiguës ou chroniques du rein. Dans un petit nombre de travaux, on trouve développées certaines idées générales sur l'ensemble du processus observé dans telle ou telle forme d'inflammation rénale, par exemple dans les deux types extrêmes de la maladie de Bright; mais nulle part, à ma connaissance, on n'a posé la question suivante: Comment l'ensemble des tissus complexes qui entrent dans la constitution du rein se modifie-t-il sous l'influence des causes que l'on s'accorde à considérer comme phlogogènes, et que doit-on d'abord entendre par inflammation du rein?

Les anciens auteurs, qui décrivaient les lésions sans le secours de l'analyse histologique, avaient pris pour type

de l'inflammation celle que l'on observe soit dans la peau (érysipèle), soit dans le tissu cellulaire sous-cutané (phlegmon simple ou circonscrit). Pour eux l'inflammation était caractérisée par le quadrige classique, *rubor*, *tumor*, *calor*, *dolor*; et à l'autopsie ce qui subsistait de ces quatre termes se réduisant à l'œdème inflammatoire et à la congestion vasculaire, il en résultait que pour eux tout organe hyperémié dont la rougeur résistait au lavage et s'accompagnait d'exsudation interstitielle était considéré comme affecté de congestion inflammatoire.

Il y a déjà longtemps que l'on sait que pareilles notions ne peuvent s'appliquer aux tissus complexes et *a fortiori* aux organes de nature glandulaire qui, comme le rein, sont composés à la fois de vaisseaux, d'éléments épithéliaux formant un système particulier, et dans lesquels le tissu cellulaire ne joue qu'un rôle tout à fait restreint.

L'application au parenchyme des notions fournies par l'inflammation du derme ou du tissu cellulo-adipeux ne peut donc être faite d'une façon irréprochable. Aussi a-t-il fallu chercher d'autres définitions de l'inflammation pour transporter la notion de cette dernière aux diverses lésions viscérales que la nosologie actuelle fait rentrer dans le cadre des maladies inflammatoires.

C'est l'inflammation ou catarrhe des muqueuses, et les lésions que l'on observe dans l'épithélium de ces dernières qui ont servi à établir les notions nouvelles de l'inflammation. Considérons une surface telle que la muqueuse olfactive ou celle du larynx, dans laquelle existe un revêtement de cellules épithéliales à cils vibratiles entre lesquelles sont intercalées de nombreuses cellules caliciformes, sécrétant le mucus. Dans l'épaisseur du derme

muqueux se trouvent des glandes folliculeuses ou acineuses dont le revêtement épithélial s'est différencié profondément de celui de la surface. Qu'il survienne maintenant sous l'influence du froid ou de l'action de vapeurs irritantes un coryza ou une laryngite : une congestion subite emplit les vaisseaux capillaires du derme muqueux, la diapédèse des globules blancs s'opère autour des capillaires, le chorion est infiltré de globules émigrés et de sérosité qui occupent et distendent tous ses espaces interfasciculaires. Plus ou moins rapidement dans ce derme muqueux se développent tous les caractères objectifs de l'inflammation des anciens : rougeur, chaleur, gonflement et tension douloureuse. Mais en même temps des phénomènes d'un autre ordre se passent dans le revêtement épithélial de la surface et des cavités glandulaires. L'épithélium cylindrique à cils vibratiles voit ses cellules se gonfler, devenir granuleuses ; le plateau cuticulaire, qui les unit latéralement du côté de leur face libre, subit une sorte de ramollissement ; le ciment interépithélial se dissout, les cellules se détachent, reviennent à la forme ronde, reprennent des mouvements amiboïdes et offrent bientôt l'aspect de globules blancs du sang qui seraient ciliés sur un côté (Ranvier). Les cellules caliciformes subissent des modifications analogues. La cavité destinée à la sécrétion du mucus s'efface par suite du gonflement du protoplasma. L'épithélium des glandes différenciées, mucipares ou à ferment, subit un gonflement analogue et revient à l'état granuleux. Bientôt la chute de l'épithélium de la surface permet aux produits de la diapédèse et aux liquides altérés fournis par les glandes épuisées de s'écouler au dehors. Ainsi

se produit par exemple le liquide clair et limpide du début du coryza. Dans ce liquide existent des globules blancs, des cellules ciliées revenues à l'état embryonnaire, de grandes cellules granuleuses à un ou plusieurs noyaux résultant du retour à l'état actif des épithéliums glandulaires; enfin à côté de ces produits on trouve constamment des cellules à cils vibratiles simplement détachées, et mortes. Dans les jours qui suivent, cette mort des éléments desquamés et d'un certain nombre de ceux qui sont revenus à l'état embryonnaire devient évidente par la présence de nombreuses granulations graisseuses qui se produisent au sein du protoplasma.

L'inflammation a donc eu ici un effet direct sur le revêtement épithélial adjacent au chorion enflammé, bien que ce revêtement soit dépourvu de vaisseaux. Cette inflammation a mis en train une série de modifications nutritives et évolutives dans les éléments anatomiques de nature épithéliale. Ces modifications ont eu un double résultat : 1° faire revenir à la forme embryonnaire ou indifférente un certain nombre de cellules épithéliales; 2° déterminer la mort sur place de certains autres de ces éléments.

Dans tout organe composé de tissu connectif et par conséquent d'une part recevant des vaisseaux, et de l'autre contenant des éléments anatomiques de nature épithéliale ou analogues aux épithéliums, le processus inflammatoire devra conduire à un résultat plus ou moins analogue à celui que nous venons de décrire. La première idée générale qui ressort de la notion que nous venons d'acquérir sera donc la suivante : l'inflammation du tissu conjonctif d'un organe complexe amènera tou-

jours une série de modifications liées au processus inflammatoire lui-même dans les éléments anatomiques d'ordre épithélial qui entrent dans la constitution de l'organe enflammé. Nous sommes ainsi amenés à supposer qu'il n'existe point d'inflammations interstitielles pures, c'est-à-dire n'ayant d'influence que sur le tissu conjonctif et les vaisseaux. Toujours les épithéliums adjacents ou les éléments anatomiques différenciés de nature non connective subiront des lésions les conduisant soit à l'irritation formative, soit directement à la mort.

Ce dernier résultat semble devoir être fatalement obtenu lorsque les éléments anatomiques plongés dans la zone enflammée ont subi une haute différenciation organique.

Toute différenciation d'ordre élevé a, en effet, pour constant résultat d'affaiblir et de rendre comme larvées les propriétés générales des éléments cellulaires. Une cellule devenue musculaire est organisée presque exclusivement en vue de la motilité. Elle ne peut plus se nourrir seule, elle ne l'est que par des artifices spéciaux, et si son régime nutritif vient à être trop brusquement et profondément changé, le changement n'excite pas en elle des réactions vitales capables de la faire revenir à l'état embryonnaire : la mort survient purement et simplement par une sorte d'inanition. Ainsi les plans musculaires subjacents à une péricardite intense subissent d'emblée la stéatose, tandis que sous les plaques d'endocardite légère et à marche lente les cellules musculaires dont le régime nutritif n'a changé que peu à peu reviennent à l'état fœtal, c'est-à-dire sont constituées par une masse protoplasmique renfermant un ou deux noyaux

et entourée d'une mince écorce de cylindres primitifs de Leydig striés en travers[1]. Quand la spécialisation est encore plus haute, comme par exemple quand il s'agit de cellules nerveuses ganglionnaires, la mort est la règle même en présence d'une inflammation légère et à longue évolution.

Il est donc hors de propos d'effectuer comme on l'a fait trop souvent une distinction absolument tranchée entre les inflammations des parenchymes et ce que l'on appelle la dégénérescence graisseuse primitive ou la stéatose de ces derniers.

On doit au contraire rechercher les lois qui unissent les inflammations vraies du tissu conjonctif des parenchymes aux altérations d'ordre dégénératif de leurs éléments épithéliaux ou glandulaires.

Pour ce qui regarde en particulier le rein, la distinction tranchée que nombre d'auteurs ont faite entre les inflammations interstitielles et les dégénérescences des éléments épithéliaux est-elle absolument légitime? telle est la première question que nous devons nous poser. La structure normale du rein est en effet toute particulière; les éléments de ces tubes contournés ont subi une différenciation qui les rapproche jusqu'à un certain point des éléments anatomiques très spécialisés tels que les fibres musculaires; ce sont des éléments très vulnérables; de plus l'appareil glomérulaire et en général tout le système vasculaire du rein ont une constitution absolument spéciale. Nous allons rechercher si cette constitution, si les caractères des épithéliums, si la dispo-

[1] Voy. Durand, *Contr. à l'étude du segment musculaire cardiaque*, etc. Th. de Lyon, 1879.

sition du tissu connectif de l'appareil émulgent fournissent quelques données utiles à la compréhension des phénomènes qui peuvent se passer dans le rein frappé par une inflammation quelconque ; si toutes les parties d'un rein enflammé sont nécessairement modifiées par les effets primitifs et que l'on pourrait appeler vasculaires de l'inflammation. Ces données préliminaires sur la disposition, les relations, la résistance vitale des divers éléments du parenchyme rénal étant acquises, nous serons seulement alors sur un terrain solide pour étudier le processus des néphrites qui fait à la fois l'objet et tout l'intérêt de ce mémoire.

CHAPITRE II

NOTIONS D'HISTOLOGIE NORMALE APPLICABLES A L'ÉTUDE DES LÉSIONS ANATOMO-PATHOLOGIQUES DU REIN

SOMMAIRE. — Rein simple des cyclostomes. Il représente un seul lobulin. Étude du système glomérulaire; cavité glomérulaire, ses rapports avec les tubes, anses vasculaires du glomérule, elles sont entourées de tissu conjonctif; cellules plates de la surface, variétés de l'épithélium.

Appareil glomérulo-tubulaire de l'homme et des mammifères. — Développement; formation de la capsule glomérulaire dans le rein embryonnaire et dans le rein fœtal. — Endothélium de la capsule, sa continuation sur le col du tube contourné; épithélium plat et sinueux des tubes contournés. — Basale des tubes. — Constitution des espaces intertubulaires; à quoi se réduit le tissu conjonctif de la substance corticale; les lacunes de Ludwig et de Zavarikyn ne sont pas revêtues d'endothélium festonné.

Constitution du glomérule vasculaire de l'homme et des mammifères. Noyau des capillaires; impossibilité de montrer par l'action du nitrate d'argent l'existence de traits endothéliaux. — Les vaisseaux glomérulaires du rein adulte ont une constitution analogue à celle du rein embryonnaire. — Couche rameuse péri-vasculaire; sa disposition à la surface du bouquet. Il n'existe pas de couche épithéliale proprement dite à la surface des vaisseaux glomérulaires.

Notions utilisables, en anatomie pathologique, sur les vaisseaux sanguins artériels capillaires et veineux de la substance corticale. — Anneau musculaire de l'artériole efférente. — Absence de couche musculaire dans les veines interlobulaires.

Étude de l'épithélium strié des tubes contournés et des tubes intermédiaires; contractilité probable de cet épithélium; formation des boules sarcodiques à ses dépens; utilisation de cette donnée pour l'examen des reins pathologiques.

Technique générale suivie au cours de nos recherches.

Je n'ai pas l'intention de faire dans ce chapitre l'exposé dogmatique de la structure du rein; cet exposé a été fait d'une manière magistrale par M. le professeur Charcot, dans ses leçons professées à la Faculté de médecine

de Paris en 1876. Je considérerai comme connu tout ce qui a rapport à l'histologie du rein telle qu'elle est présentée dans cet exposé, et aussi relativement à la topographie du lobule rénal, je me reporterai à la description donnée par le professeur Charcot, simplement précisée dans quelques-uns de ses termes par M. le professeur Renaut dans son cours fait à la faculté de Lyon en 1879[1].

Mais outre ces données générales, il est nécessaire pour la clarté de mon sujet, d'en exposer quelques autres sur lesquelles les auteurs classiques n'ont pas suffisamment insisté, ou même qui leur ont complètement échappé.

[1] Les tubes collecteurs, disposés en faisceaux rapprochés à direction parallèle, forment, par leur réunion dans la substance médullaire, les pyramides de Malpighi ; mais ces pyramides, en entrant dans la substance corticale, se dissocient plus ou moins et envoient dans la portion centrale de chaque lobule rénal un pinceau de tubes collecteurs. Ces tubes sont groupés en fascicules, qui forment une série de bandelettes distinctes, situées en dedans du cercle décrit par la ligne des glomérules et des vaisseaux interlobulaires, et auxquelles Ludwig donne le nom de faisceaux ou irradiations médullaires. M. le professeur Renaut appelle rayon médullaire chacun des tubes collecteurs qui forment, par leur réunion, l'irradiation tout entière.

Les rayons médullaires comprennent des tubes de deux sortes : 1° des tubes collecteurs proprement dits, qui sont la prolongation de ceux de Bellini ; 2° des tubes intermédiaires à épithélium strié, faisant suite à la portion ascendante de l'anse de Henle et la reliant aux tubes collecteurs. On conçoit facilement qu'une série de ces derniers tubes, se jetant à diverses hauteurs dans le tube collecteur aboutissant, prennent pour le gagner la voie de l'irradiation médullaire et deviennent, sur certains points de leurs parcours, adjacents et parallèles aux rayons médullaires proprement dits.

Sur une coupe parallèle à la surface du rein, portant sur la substance corticale, le lobule perpendiculairement coupé offrira la disposition suivante : au centre, section des tubes de l'irradiation médullaire avec leur épithélium prismatique clair ; autour de la section de ces rayons médullaires, coupe des tubes de Ferrein avec leurs interstices remplis ou non par les vaisseaux et possédant un épithélium cylindrique avec des stries et des bâtonnets très délicats. Enfin, plus en dehors, couronne des glomérules et enfin section des différentes artères interlobulaires et des veines correspondantes ayant l'aspect de lacunes lymphatiques qui entourent et commandent le lobule.

Il importe tout d'abord de faire remarquer que l'élément essentiel du rein consiste dans l'appareil glomérulaire, ou *rein sanguin élémentaire*. Il serait assez difficile de prendre une idée simple de la constitution de ce système en faisant l'analyse histologique du rein compliqué des mammifères, ou même de celui relativement plus simple des reptiles et des batraciens. L'appareil émulgent n'est réduit à son maximum de simplicité que chez les vertébrés les plus inférieurs, les cyclostomes par exemple. Chez ces animaux, en effet, non seulement le rein n'est autre chose qu'un corps de Wolff devenu l'organe définitif de l'uropoièse, mais encore les parties qui composent ce corps de Wolff : système glomérulaire, tubes contournés, tubes excréteurs, présentent une constitution et un arrangement tellement simples que l'on peut considérer l'organe comme constituant un véritable schéma du rein.

Le rein de la grande lamproie *(Petromyzon marinus)* peut être considéré comme représentant un seul lobulin rénal et dans certaines circonstances ce lobulin paraît réduit à un seul et unique glomérule qui se poursuit sur tout le bord adhérent du rein et dans toute sa hauteur, recevant chemin faisant une multitude d'artérioles émanées de l'artère émulgente qui suit également dans sa longueur le bord adhérent du corps de Wolff. Comme l'étude de ce glomérule et surtout celle de ses bouquets vasculaires va nous donner la clef de la constitution du bouquet vasculaire du glomérule du rein des animaux supérieurs, nous allons en faire d'abord brièvement la description.

Les vaisseaux glomérulaires sont disposés en bouquets

dont le pied répond aux artérioles émanées de l'artère émulgente qui les commande et dont la partie convexe flotte librement dans une cavité qui représente la capsule de Bowman. Ces bouquets ou lobes glomérulaires communiquent les uns avec les autres par des anastomoses, de telle façon que tout le système forme un réseau capillaire festonné dont les parties communiquent toutes entre elles. Les vaisseaux capillaires ne sont point nus comme ils paraissent l'être dans les bouquets glomérulaires du rein des animaux supérieurs. Chaque capillaire est entouré par du tissu connectif très délicat, riche en cellules fixes et contenant aussi des cellules arrondies identiques avec les globules blancs du sang. Le manteau de tissu connectif qui sépare les anses capillaires détachées de la cavité capsulaire est ordinairement disposé de façon à former des couches concentriques autour du capillaire qu'il enveloppe. De cette façon le vaisseau coupé en travers paraît entouré comme par un empelotonnement de tissu conjonctif délicat. Ce tissu conjonctif se termine à la surface par une couche de cellules plates ayant l'apparence de cellules endothéliales.

La cavité qui se présente dans le rein de la lamproie celle de la capsule de Bowman du glomérule des animaux supérieurs, n'est pas toute occupée par les bouquets vasculaires que nous venons de décrire ; sur les préparations elle se montre comme un espace vide qui pendant la vie paraît occupé par le liquide urinaire. Elle est tapissée par un revêtement de cellules endothéliales, et la membrane propre est constituée par du tissu fibreux lamellaire d'où partent des cloisons délicates qui pénètrent dans la portion tubuleuse et s'y perdent bientôt. La paroi capsulaire

est percée de distance en distance, et par les trous qu'elle présente, les tubes contournés viennent s'ouvrir un à un dans sa cavité. Le glomérule unique reçoit donc une infinité de tubuli-contorti; la division du travail qui chez les animaux supérieurs détermine l'individualisation de chacun des tubes contournés, de façon qu'il soit commandé par un glomérule qui lui appartient en particulier, ne s'est pas encore opérée.

Les anses capillaires que forment les vaisseaux glomérulaires se réunissent en un étroit pédicule au niveau de l'artériole émanée de l'artère émulgente qui commande leur circulation. En se rassemblant elles se confondent par leurs gaines connectives qui forment ainsi une masse de tissu conjonctif lâche parcouru par des vaisseaux.

Les dispositions que nous venons de décrire sont de haute importance. Elles nous montrent la disposition que l'on pourrait considérer comme primordiale pour les vaisseaux glomérulaires. On voit de la sorte, entre le sang qui circule dans les capillaires du glomérule et la cavité qui doit recevoir le produit de la filtration rénale, exister le tissu conjonctif, non pas ici réduit à des rudiments, ni représenté simplement par une couche de cellules, mais existant dans sa totalité : réseau cellulaire et trame connective. En un mot, *le produit de la filtration doit nécessairement traverser, pour se rendre dans le système capsulo-tubulaire, le tissu conjonctif qui environne les vaisseaux.*

Nous ferons cependant remarquer qu'entre le tissu connectif et la cavité de la capsule existe une couche de cellules plates disposées à la façon d'un endothélium et

qui établit la limite de séparation entre le rein sanguin représenté par le glomérule, et le rein glandulaire représenté par le système capsulo-tubulaire.

La disposition que nous venons de décrire est du reste générale; elle satisfait à la loi de Bichat, qui pose en principe que partout où pénètrent les vaisseaux sanguins le tissu connectif les accompagne dans leur parcours. Nous verrons bientôt que chez les animaux supérieurs la même disposition fondamentale existe dans le système glomérulaire, mais qu'elle y est modifiée pour les besoins de la fonction dont le mécanisme s'est compliqué, et qu'elle y devient pour ainsi dire comme cachée.

Les tubes contournés du rein du pétromyzon sont tapissés par un épithélium prismatique répondant absolument à la description donnée par Heidenhain, pour le rein du chien. Cela revient à dire que cet épithélium est strié à la façon de celui des canaux juxtalobulaires et interlobulaires des glandes salivaires. Il repose sur une membrane propre offrant les caractères d'une membrane basale et en dehors de laquelle on trouve l'endothélium des capillaires sanguins qui se moule exactement sur la forme des espaces intertubulaires. Dans les régions les plus voisines du point où ces vaisseaux contournés vont s'aboucher dans les tubes collecteurs qui représentent les canaux de Bellini, les cellules épithéliales striées présentent sur un certain nombre de tubes une particularité extrêmement curieuse sur laquelle je dois attirer l'attention, parce qu'elle est peut-être propre à jeter quelque lumière sur les fonctions de l'épithélium strié de cette portion du tractus urinaire qui représente les canaux intermédiaires du rein des mammifères, c'est-

à dire la portion interposée à l'anse ascendante de Henle et au commencement des tubes de Bellini. Les cellules épithéliales sont, en effet, sur le rein durci dans le liquide de Müller et coloré par la glycérine hématoxylique, imprégnées d'une substance transparente, réfringente et présentant, avec un éclat et un brillant tout particuliers, la teinte vert émeraude du pigment biliaire qui teint uniformément les cellules hépatiques de la lamproie. Il est vraisemblable que ce point des tubes est destiné à l'élimination du pigment biliaire en surcroît, et cette notion devient intéressante si on la rapproche de ce fait que, traitées de la même façon, les cellules striées des canaux intermédiaires du rein des mammifères présentent une coloration ambrée très intense et quelquefois même d'un jaune verdâtre. De même donc que certaines matières colorantes, telles que le carmin d'indigo, paraissent s'éliminer exclusivemenl par les épithéliums striés des tubes contournés, de même il se pourrait que les matières colorantes d'origine pigmentaire s'éliminassent aussi par ces cellules. Cette conception, tout hypothétique qu'elle soit, serait peut-être préférable à la généralisation proposée par Heidenhain, qui croit pouvoir conclure de ce fait que le carmin d'indigo s'élimine par l'épithélium strié, que l'urée s'élimine aussi par la même voie. Cette hypothèse ne doit d'ailleurs conserver qu'une valeur historique, bien qu'elle ait reçu l'appui de la haute autorité du professeur Charcot, puisque von Wittich[1] a démontré que certaines substances, telles que le

[1] Voir Wittich, *in Arch. für microscop. anat.*, 1875, tome XI, page 75.

carmin ordinaire s'éliminent non par l'épithélium des tubes contournés, mais par le glomérule.

Nous allons maintenant exposer quelques faits ressortissant à l'anatomie normale du système glomérulaire des mammifères, et qui sont destinés comme les précédents à jeter une certaine lumière sur les points d'anatomie pathologique dont nous devons ultérieurement nous occuper.

Chez l'homme et les animaux supérieurs, le système glomérulaire se développe à l'extrémité de chaque tube contourné, de façon que le rein tubuleux représenté par le bourgeonnement de la partie inférieure du corps de Wolff, vienne mettre chacune de ses branches terminales en rapport avec un bourgeonnement du rein sanguin représenté par les ramifications de l'artère émulgente. A l'origine ce double bourgeonnement tubuleux et vasculaire s'effectue au sein d'une masse de tissu embryonnaire qui, dès le deuxième mois chez l'embryon humain, affecte déjà nettement les caractères du tissu connectif à la phase muqueuse. Les vaisseaux et les tubes rénaux en voie d'évolution sont donc à cette époque plongés dans le tissu connectif, fait qui montre bien que, quelle que soit sa disparition apparente par la suite, le tissu conjonctif existe toujours en puissance dans les espaces interorganiques du rein. Le lobule hépatique, au contraire, qui chez l'adulte ne renferme pas de tissu conjonctif, est à l'origine représenté par une masse compacte de cellules glandulaires au sein de laquelle se forment, par simple différenciation, les îlots de Wolff et de Pander, mais qui ne renferme à aucune époque de tissu muqueux proprement dit.

Quant au développement du glomérule, il paraît se

faire, du moins d'après nos observations, de la façon indiquée dernièrement par Ribbert[1]. A son extrémité terminale le tube contourné s'effile en pointe et cette pointe se recourbe à la façon d'un hameçon ou d'une crosse d'évêque; dans l'extrémité de cette volute, entre la pointe réfléchie et la paroi du tube, pénètrent les vaisseaux artériels qui bourgeonnent ensuite à l'extrémité de l'anse formée, et se développent à l'état de capillaires glomérulaires. Initialement donc le bouquet vasculaire tout entier est séparé de la cavité du tube par la paroi propre de ce dernier, revêtue d'épithélium embryonnaire prismatique et qui lui forme un revêtement viscéral. Un épithélium tout à fait semblable tapisse la portion du tube infléchie qui deviendra la capsule de Bowman ; les deux rangées de cellules prismatiques, affrontées, ne laissent entre elles qu'une minime lumière qui sera plus tard la cavité capsulaire. Telle est la constitution du glomérule que l'on pourrait appeler embryonnaire. A partir du quatrième mois environ de la vie intra-utérine des changements importants se produisent dans le système. L'épithélium pariétal s'aplatit et devient l'endothélium de la capsule. L'épithélium viscéral, c'est-à-dire celui qui recouvre le bouquet glomérulaire, diminue également de hauteur, s'aplatit de plus en plus, et à la naissance on n'en trouve plus de traces.

L'existence d'un épithélium à la surface du bouquet glomérulaire, dans les premiers stades du développement, présence sur laquelle Schweigger-Seidel[2] a beau-

[1] Ribbert, Ueber die Entwicklungsgeschichte der Glomeruli. *Archiv. f. mikrosc. Anat.*, t. XVII.

[2] Schweigger Seidel, *Die Niere des Menschen und der Saüger*. Halle, 1865.

coup insisté, a été considérée par la majorité des histologistes comme impliquant nécessairement l'existence d'un revêtement analogue à la surface du bouquet glomérulaire du rein adulte. Nombre d'auteurs parmi lesquels Isaac[1], Kölliker[2], Seng[3], etc., ont essayé de mettre en évidence cet épithelium viscéral du glomérule. Mais jusqu'ici il a été la plupart du temps impossible de donner la démonstration de son existence. L'importance prépondérante que prend le glomérule dans la production d'une série de lésions rénales exige cependant que l'on soit nettement fixé sur sa constitution histologique. Le revêtement épithélial du glomérule doit nécessairement, s'il existe, jouer un rôle dans les lésions qui vont nous occuper. C'est pourquoi j'ai repris la question et je me suis efforcé de savoir si, oui ou non, il existe à la surface du glomérule une couche cellulaire répondant à la définition des épithéliums, ou des endothéliums qui sont un cas particulier de ces derniers.

Pour marquer un endothélium ou un épithélium plat sur des points non étalés en surface et où la production recherchée est par cela même difficile à mettre en évidence, il n'existe qu'une seule méthode qui donne des résultats indiscutables lorsqu'elle est convenablement appliquée : c'est la méthode d'imprégnation par le nitrate d'argent. Quand il s'agit d'organes tubulés, le nitrate d'argent ne peut être porté sur les parties qu'au moyen d'injections. C'est donc à la méthode d'injections par le nitrate d'ar-

[1] Isaac, *Anat. d. Niere*, tiré du *New-York Journal*, in *Schmidts Jahrb., 1857*.

[2] Kölliker, *Histologie humaine*, p. 650.

[3] Seng, *Centralblatt*, 13 janv. 1873.

gent que j'ai eu recours. Mes expériences ont porté sur le rein du lapin ; la constitution du glomérule est en effet très sensiblement la même chez cet animal que chez l'homme. Le bouquet glomérulaire est formé de vaisseaux recourbés en anses qui communiquent fréquemment entre elles par des anastomoses transversales et qui forment des lobes dont le pied commun est constitué par le point de concours des vaisseaux afférents et efférents. Quand ces vaisseaux sont vides de sang, on voit de distance en distance les noyaux propres des capillaires qui les forment et, en outre, une série de noyaux manifestement extérieurs aux capillaires et qui semblent suivre le parcours de ces derniers. Il s'agit de savoir si ces derniers sont ceux d'un épithélium plat ou d'un endothélium.

Il semblerait logique d'essayer d'imprégner les épithéliums de la capsule de Bowman et ceux qui forment, s'il existe, le revêtement viscéral du glomérule, en injectant au nitrate d'argent les tubes urinifères par l'uretère. Mais Kölliker fait remarquer avec raison que ce procédé peut facilement devenir la cause d'une erreur. Il peut se faire en effet que l'injection détache mécaniquement des lambeaux d'épithélium des tubes contournés et vienne coller ces lambeaux à la surface du glomérule. De plus, avec un pareil procédé, le glomérule doit être fatalement refoulé au fond de la capsule de Müller ; de telle sorte qu'on ne le verra jamais dans son état de développement, mais bien sous la forme d'un petit paquet de capillaires aplatis les uns sur les autres et dans lequel on ne pourra le plus souvent discerner aucun détail de structure.

Il est vrai d'autre part qu'en injectant de nitrate d'argent l'artère émulgente, et en examinant ensuite le rein

par la méthode ordinaire, c'est-à-dire après l'avoir laissé macérer quelques heures dans l'eau distillée et en faisant ensuite des coupes dans cet état, l'affaissement des vaisseaux imprégnés des glomérules et des capsules de Müller devra aussi s'effectuer. Dans ces conditions il était nécessaire de modifier la méthode et de faire en sorte que les parties injectées et imprégnées d'argent restassent sur les coupes dans leur plein état d'extension de façon à se montrer avec l'apparence de vaisseaux distendus et comme insufflés.

Pour obtenir ce résultat, nous avons employé la méthode d'injection et de fixation que M. Renaut a imaginée pour obtenir des préparations régulières de vaisseaux sanguins et lymphatiques imprégnés d'argent.

Un lapin est sacrifié par la section du bulbe ; le ventre est ouvert, l'artère et la veine émulgente ainsi que l'uretère sont soigneusement isolés. On place une canule dans l'artère et dans la veine et l'on fait passer dans les vaisseaux du rein un courant de sérum artificiel destiné à chasser complètement le sang sans altérer les endothéliums. On sait en effet que les endothéliums, et d'une manière générale les parties vivantes, continuent à vivre pendant quelque temps dans un milieu formé par le sérum artificiel. Quand le liquide, injecté très doucement pour éviter toute rupture, ressort entièrement incolore par la canule adaptée à la veine, on substitue au courant de sérum un courant d'eau distillée. Très rapidement le chlorure de sodium est expulsé, et, si l'on a agi avec la célérité nécessaire, le courant d'eau ne détermine aucune lésion des épithéliums. On fait alors passer dans le rein un courant de solution de nitrate d'argent à $\frac{1}{500}$. Immédiatement

on voit l'organe blanchir par points ; quelques minutes suffisent pour que l'imprégnation soit suffisante, de cette façon tous les lobules de la substance corticale du rein ne sont pas imprégnés, mais les systèmes lobulaires qui le sont se détacheront avec une entière netteté sur les parties non imprégnées. Pour terminer l'opération, on fait de nouveau passer un courant d'eau distillée, puis on lie l'uretère, la veine, l'artère ; on enlève le rein avec son conduit excréteur et ses vaisseaux et on le suspend dans environ 300 gr. d'alcool à 90° centésimaux.

C'est ce dernier traitement qui donne à la méthode son originalité et aussi toute sa valeur. Très rapidement, l'alcool coagule la surface du rein, de telle sorte que l'organe est enveloppé dans une coque rigide : les vaisseaux injectés, les capsules de Müller, les portions cervicales des systèmes de tubes contournés atteints par l'imprégnation ne se rétracteront plus ; et le durcissement pourra se poursuivre régulièrement, de façon qu'au bout de vingt-quatre heures on puisse pratiquer des coupes minces et régulières dans la substance corticale et dans la médullaire.

Ce procédé est sensiblement supérieur à celui proposé par MM. Malassez et de Sinéty, qui consiste à envoyer dans les vaisseaux un courant d'alcool fort; méthode ayant l'inconvénient de ne s'appliquer qu'à des injections tout à fait partielles, car au bout de peu d'instants l'alcool produit des coagulations dans les vaisseaux et le courant ne pénètre plus.

Sur le rein préparé comme il vient d'être dit, on pratique des coupes qui, montées dans la glycérine ou dans le baume de Canada, montrent les vaisseaux, les glomé-

rules, les capsules de Müller et l'origine des tubes contournés, à la fois imprégnés d'argent et distendus comme s'ils avaient été insufflés.

Les artères interlobulaires et les systèmes glomérulaires qui leur sont appendus, offrent, dans les coupes faites parallèlement à leur direction axiale, une parfaite individualité. On peut ainsi constater que l'artériole afférente des glomérules est toujours munie, jusqu'à son entrée dans la capsule de Müller, d'une couche de fibres musculaires annulaires absolument continue. Le rameau efférent au contraire, plus grêle que l'afférent, ne présente de fibres annulaires qu'au voisinage immédiat de la capsule de Müller; à une très courte distance de cette dernière il prend les caractères d'un capillaire vrai non musclé, circonstance intéressante qui a été d'ailleurs mentionnée et figurée par Kölliker, mais sur laquelle il convient d'appeler de nouveau l'attention. En effet, cette disposition montre que non seulement la pression vasculaire, comme l'a indiqué Ludwig[1], atteint son maximum dans le glomérule à cause de l'étroitesse du rameau vasculaire efférent, mais encore que cette pression peut être *réglée* par les alternatives de contraction et de relâchement des fibres musculaires de ce que l'on pourrait appeler le sphincter du rameau efférent du glomérule. Cette considération sera utilisée plus tard lorsque nous parlerons de la pathogénie et du mécanisme de la congestion et de la diapédèse périglomérulaire qui joue, disons le dès maintenant, un rôle prépondérant dans l'histoire des néphrites aiguës.

[1] Ludwig, *in Zeitschr. f. rat. Méd.*, XX.

Les veines interlobulaires ont exactement la disposition des rameaux centro-lobulaires de la veine sushépatique. Leur paroi mince est absolument dépourvue de muscles, comme le montrent bien les imprégnations les mieux réussies; elle est intimement adhérente aux tubes contournés dont elle occupe les intervalles. Cette disposition est éminemment favorable à la production des congestions passives : les vaisseaux veineux collecteurs étant à la fois inertes et à parois minces extrêmement dilatables.

Les capsules de Bowman sont développées et se montrent comme de petits ballons insufflés. Sur les coupes minces colorées au picro-carminate d'ammoniaque, on reconnaît qu'elles sont constituées par une membrane propre transparente comme du verre et présentant les caractères des membranes basales. A la face interne de cette membrane est un endothélium continu formé de grandes cellules à bords droits, dessinant des polygones d'une extrême régularité. Cet endothélium présente des caractères identiques à celui du péricarde ou de la plèvre, par exemple. Le réseau endothélial imprégné se poursuit sur le col du glomérule; nous décrirons dans un instant la façon dont il se transforme en épithélium de revêtement des tubes contournés. Les cellules de l'endothélium de la capsule renferment chacune un noyau plat, arrondi ou ovalaire, nucléolé, n'occupant pas toujours le centre de l'élément. Sur beaucoup de points le noyau est excentrique et touche presque la ligne de ciment qui sépare la cellule à laquelle il appartient, de sa voisine. Cette dernière possède aussi dans ce cas un noyau excentrique adjacent lui aussi à la ligne cémentaire séparant

les deux cellules, de telle sorte que sur les préparations non imprégnées, on voit toujours certains noyaux de l'endothélium capsulaire placés côte à côte à la façon des noyaux émanant de la division d'une seule cellule sous l'influence d'un processus irritatif. C'est là une disposition qu'il faut aussi retenir, sans quoi, dans les préparations pathologiques, on pourrait croire que la capsule de Bowman est irritée et enflammée à la façon d'une séreuse dont l'endothélium se multiplie par la division de ses noyaux.

Nous voici arrivés au cœur de la question que nous nous sommes proposé de résoudre. Les vaisseaux afférents et efférents du glomérule ont non seulement leur endothélium, mais leurs fibres musculaires imprégnées d'argent d'une façon très pure. L'injection a donc marqué les endothéliums jusqu'au point d'entrée des vaisseaux dans le système glomérulaire.

La capsule de Bowman et le col du glomérule sont également imprégnés d'argent; en traversant le glomérule, la solution argentique n'a donc pas perdu ses propriétés, puisque, diffusant au delà du bouquet glomérulaire, elle est allée plus loin imprégner les endothéliums.

Or si l'on examine le bouquet vasculaire du glomérule, dont les anses paraissent contournées et distendues en état de plein développement, on constate deux faits absolument inattendus et qui sont dans l'espèce d'une importance capitale :

1° Les vaisseaux glomérulaires qu'on ne peut jamais mieux voir que sur de pareilles préparations, puisqu'ils y sont entièrement développés, sont uniformément teints en brun clair, à la façon de la substance fondamentale

du tissu connectif imprégné d'argent. On n'y voit point se dessiner à l'intérieur de réseaux endothéliaux.

2° A la surface externe du bouquet glomérulaire pas plus qu'à la surface de chacun des lobes qui le composent, lorsque ces lobes se montrent séparés, on ne distingue aucun système de traits d'argent indiquant la présence d'un revêtement endothélial extérieur.

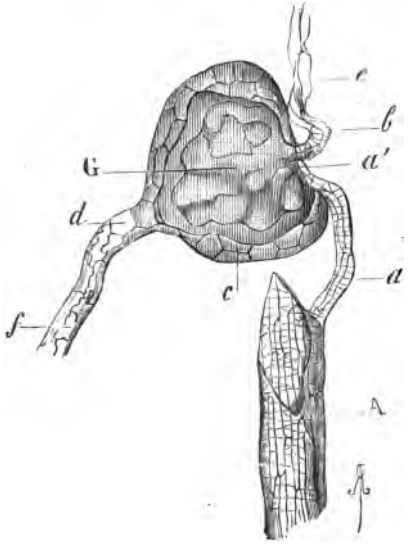

A, Artère interlobulaire dont l'endothélium et les fibres musculaires sont régulièrement imprégnés.

a, Artériole afférente du glomérule G dont l'endothélium et les fibres musculaires ont partout subi l'imprégnation.

a', Point d'entrée du vaisseau afférent dans le bouquet glomérulaire.

e', Vaisseau efférent n'ayant de fibres musculaires qu'immédiatement à sa sortie du glomérule en *b*.

c, Endothélium capsulaire à bords rectilignes.

d, Son prolongement sur le col du tube contourné.

f, Epithélium sinueux du tube contourné.

G, Bouquet glomérulaire mis à nu par la section de la capsule ; il est teint par l'argent en brun clair et ne montre de dessins endothéliaux ni le long de ses capillaires ni à la surface de ceux-ci.

Objectif 7. Oculaire 1 de Vérick.

Fig. 1. — Un système glomérulaire du rein du lapin injecté au nitrate d'argent

Au niveau du point d'entrée des vaisseaux qui commandent le bouquet glomérulaire, la capsule de Bowman paraît percée d'un trou au niveau duquel il n'existe, le long du pédicule du bouquet, aucun reploiement de son endothélium.

Force est donc de conclure que l'endothélium, qui nécessairement existe à la face interne des vaisseaux et qui limite leur lumière, se comporte à la façon de l'endothé-

lium des vaisseaux en voie de développement de la queue du têtard de la grenouille par exemple. On sait en effet que jamais on n'a réussi à imprégner cet endothélium.

Il est donc absolument certain que l'endothélium interne des vaisseaux glomérulaires est formé par une couche de protoplasma semée de noyaux, et que les éléments cellulaires de cette dernière ne sont pas individualisés en cellules; en un mot, il s'agit ici d'un épithélium embryonnaire qui, dans l'ensemble du bouquet glomérulaire, se poursuit à l'intérieur des vaisseaux, et dont la signification est celle d'une cellule endothéliale à noyaux multiples tout à fait analogue à celle qui forme la paroi d'une cellule vaso-formative.

C'est pour cette raison que les injections de nitrate d'argent teignent uniformément les anses glomérulaires en brun clair, à la façon des lames protoplasmiques non encore desséchées et qui réduisent l'argent d'une façon diffuse à l'état d'albuminate.

On peut, du reste, se rendre compte de la raison morphologique de cette disposition. On sait qu'il est absolument impossible de réussir une injection vasculaire chez le fœtus, même à terme.

Si la masse injectée est solide, comme une masse de gélatine par exemple, les vaisseaux sont rompus parce qu'ils sont friables; si l'on emploie une masse liquide comme le bleu de Prusse soluble dans l'eau, l'injection diffuse partout le long des vaisseaux.

Or, le glomérule rénal est destiné chez les animaux supérieurs à laisser diffuser d'une manière continuelle les éléments liquides de l'urine. Toutes les théories admettent que le glomérule laisse passer l'eau du liquide

urinaire quand bien même quelques-unes n'admettent pas que le passage des cristalloïdes de l'urine tels que l'urée s'effectue à son niveau. Pour pouvoir laisser diffuser cette eau les capillaires glomérulaires conservent la disposition anatomique qui favorise au plus haut degré la diffusion.

Nos injections démontrent du reste que l'eau ou les cristalloïdes, tels que le nitrate d'argent en solution, passent librement au travers des vaisseaux du glomérule, puisque la solution argentique est allée colorer l'endothélium de la capsule et celui du commencement du tube contourné. Je ferai remarquer que ce passage s'est effectué, dans le cas qui nous occupe, en dehors de toute rupture vasculaire, car le liquide n'est jamais allé injecter les tubes de Bellini et n'est jamais ressorti par l'uretère, ce qui aurait eu lieu infailliblement si les ruptures s'étaient produites, comme le savent tous les anatomistes qui se sont familiarisés avec les injections du rein.

Il nous faut expliquer maintenant l'absence de tout revêtement endothélial à la surface du glomérule. Et tout d'abord on ne peut faire à nos injections le reproche de l'avoir décollé et poussé dans le tube contourné commandé par le glomérule ; sur nos préparations la lumière de ces tubes contournés est constamment libre, et leur épithélium constamment imprégné forme une bande étroite sur les bords de la coupe optique répondant à la section longitudinale du tube. Comme cette lumière est libre jusque et au delà du point où l'épithélium pariétal cesse d'être marqué par l'argent, et que par conséquent nous avons ici la preuve que la

solution argentée qui a passé par le glomérule n'est pas allée plus loin, force est donc de conclure qu'elle n'a rien décollé à la surface du glomérule, puisqu'elle n'a entraîné aucun lambeau cellulaire sur toute la longueur qu'elle a parcourue dans les premières voies urinaires.

A quoi répondent donc les noyaux placés à la surface des anses glomérulaires et occupant les intervalles de ces dernières ?

On sait que les vaisseaux capillaires sont entourés d'une couche cellulaire rameuse qui leur forme un re vêtement discontinu : c'est le périthélium d'Eberth, (couche rameuse périvasculaire de M. le professeur Renaut). Le mot de périthélium, qui ne veut dire autre chose qu'épithélium placé autour d'un objet, doit être en effet rejeté de la nomenclature pour cette simple raison que les éléments cellulaires qui suivent la direction des vaisseaux et les enveloppent de leurs ramifications protoplasmiques ne satisfont pas à la définition des épithéliums : les cellules de la couche périvasculaire ne sont pas unies entre elles par un ciment de façon à former un revêtement continu.

Dans le cours d'anatomie générale fait à la Faculté de Lyon en 1879, M. le professeur Renaut assimila les cellules qui recouvrent les anses glomérulaires aux éléments de la couche périvasculaire. Voici comment la démonstration du fait a été obtenue: Un rein de lapin est injecté avec une masse au bleu soluble et à la gélatine, puis durci dans une solution de bichromate d'ammoniaque ; le durcissement est achevé à l'aide de la gomme et de l'alcool; on peut alors faire des coupes très minces, soit parallèles à la surface naturelle du rein, soit normales à cette même

surface et suivant exactement la direction des irradiations médullaires. Sur de pareilles préparations colorées par le picrocarminate d'ammoniaque, ou mieux encore par le rose de *Magdala*, on peut observer les capillaires du bouquet glomérulaire à l'état de plein développement, et comme les noyaux propres de ces capillaires sont noyés dans la masse à injection, les noyaux extérieurs sont seuls colorés par le réactif. Dans les préparations au rose de Magdala examinées dans l'eau, les noyaux sont teints en violet pur et le protoplasma des cellules auxquelles ils appartiennent est coloré en rose amarante ; dans ces conditions, il est facile de voir que la plupart des noyaux occupent le rentrant des festons formés par les anses capillaires, et que la mince lame du protoplasma qui les entoure s'étend à droite et à gauche jusqu'à une certaine distance en recouvrant la paroi extérieure des deux capillaires adjacents comme d'un mince chapeau. C'est une disposition tout à fait analogue à celle des cellules endothéliales de l'alvéole pulmonaire par rapport aux capillaires du poumon. Cette disposition a du reste été constatée il y a plusieurs années par Schweigger-Seidel ; mais un pareil examen, s'il nous renseigne sur la disposition générale de la couche cellulaire périvasculaire, ne nous apprend pas si cette couche forme extérieurement un revêtement continu séparant la cavité de la capsule de Bowman des vaisseaux sanguins, comme l'endothélium pulmonaire sépare la cavité de l'alvéole des capillaires pariétaux.

Pour acquérir une notion précise sur le sujet qui nous occupe, il convient de dissocier le bouquet glomérulaire et d'étaler ses vaisseaux capillaires. On voit alors que

chaque capillaire est suivi dans tout son parcours par des cellules plates communiquant les unes avec les autres par des expansions protoplasmiques membraniformes présentant la même disposition que celle de la couche rameuse périvasculaire du mésocolon transverse du cochon d'Inde par exemple.

Cette constatation suffit pour déterminer la signification morphologique des cellules disposées extérieurement aux capillaires du glomérule et qui lui forment son revêtement. Mais, si l'on veut acquérir une notion exacte de la façon particulière dont cette couche rameuse périvasculaire se comporte dans le cas particulier de glomérule rénal, il faut revenir à l'examen des reins injectés par les artères au moyen de la solution de nitrate d'argent.

Au bout de quelques semaines ces préparations, exposées à la lumière diffuse, se sont considérablement foncées ; les noyaux des cellules de la couche périvasculaire deviennent alors visibles sous forme de petits cercles réservés en blanc. Si l'on choisit pour l'observer un glomérule qui présente un de ses lobes vasculaires étalés à plat, on voit qu'à la surface de ce lobe les noyaux de la couche rameuse sont équidistants et reliés entre eux par des nuages d'albuminate d'argent répondant à des granulations protoplasmiques et indiquant, à n'en pas douter l'existence d'une mince pellicule continue de substance protoplasmique reliant entre elles les cellules disposées à la surface des vaisseaux. Ici les parties vivantes ont été fixées en place par l'argent, tandis que sur d'autres préparations faites après durcissement dans le bichromate, la gomme et l'alcool, les cellules ont subi une rétraction appréciable autour de leurs noyaux.

Nous devons conclure qu'à la surface du glomerule, de même que partout ou s'exercent des pressions continues dans un sens déterminé, les cellules connectives qui forment la couche rameuse perivasculaire se sont étalées jusqu'à se confondre. Le glomérule est donc enveloppé par une mince pellicule protoplasmique semée de noyaux. Chacun de ses capillaires se trouve dans les conditions d'un capillaire en voie de développement : son endothélium propre n'est pas encore divisé en cellules et sa couche rameuse périvasculaire affecte, comme cet endothélium, le caractère d'une cellule à noyaux multiples formée par une lame excessivement mince de protoplasma semée de noyaux.

Il y a loin de cette disposition à l'épithélium de revêtement décrit et mesuré par Isaac.

En définitive la disposition des capillaires glomérulaires est celle de vaisseaux qui restent constamment à l'état embryonnaire, c'est-à-dire dans les meilleures conditions pour que la dialyse s'effectue à travers la triple couche constituée par l'endothélium, la membrane propre du capillaire et la couche cellulaire qui environne ce dernier. Quant à la membrane basale du tube contourné qui a servi à former le glomérule, on n'en peut trouver de trace à la surface du bouquet vasculaire pas plus qu'on ne trouve de trace de l'épithélium prismatique qu'elle supportait ; elle a disparu à la façon de la membrane basale des bourgeons terminaux du poumon embryonnaire, basale que l'on aperçoit très distinctement sur le poumon du fœtus humain de trois mois et qui est complètement effacée sur celui d'un fœtus à terme. Le bouquet vasculaire n'est donc pas nu dans la capsule de Bowman, mais

revêtu d'une mince pellicule protoplasmique dont les éléments cellulaires représentent le tissu connectif constamment interposé entre les vaisseaux et les produits de diffusion qui en émanent, soit pour la sécrétion, soit pour la nutrition, soit pour l'excrétion : c'est-à-dire dans tous les cas où un produit quelconque se sépare de la masse du sang.

Une objection à cette manière de voir, c'est que l'urine a une action particulière extrêmement nuisible sur les éléments du tissu connectif. On se rend difficilement compte d'un passage incessant du liquide urinaire à travers une masse connective sans que cette dernière soit aussi incessamment détruite, comme le sont les éléments du tissu conjonctif lâche quand on injecte de l'urine prise dans la vessie dans les mailles de ce tissu. Mais d'un côté rien n'est venu jusqu'ici démontrer que l'urine passe toute faite par les capillaires du glomérule, et d'un autre côté le mince voile connectif placé à la surface de ce dernier, nous apparaissant toujours dans l'état embryonnaire, s'il était incessamment lésé par la diffusion du liquide filtré pourrait être considéré comme se reformant aussi incessamment, puisqu'il est en instance continue d'organisation.

La constitution du glomérule, telle quelle vient d'être exposée, montre donc que chez les animaux supérieurs l'appareil glomérulaire est fondamentalement semblable à celui que l'on trouve dans le rein wolffien des cyclostomes. Le revêtement épithélial disparaît à la surface du glomérule, la glande est remaniée par les vaisseaux qui font saillie dans la lumière de ses éléments tubulés. Le rein, au point de vue de ses vaisseaux, se comporte comme

une glande conglobée si l'on se rapporte à la définition qui a été donnée de ces organes glandulaires par M. le professeur Renaut[1].

Nous allons maintenant attaquer un autre problème intéressant, dont la solution nous a été également fournie par nos injections de nitrate d'argent : il s'agit de la disposition et de la nature des espaces intertubulaires dont les uns, depuis les recherches de Ludwig, sont considérés comme contenant des vaisseaux, et dont les autres ont été décrits comme des lacunes lymphatiques tapissées d'endothéliums caractéristiques, dentelés en feuille de chêne.

C'est en piquant le tissu du rein avec la canule trocart d'une seringue de Pravaz chargée de nitrate d'argent que Ludwig et Zavarikyn sont parvenus à développer les espaces intertubulaires et à constater que la paroi de ceux de ces espaces qui ne contiennent pas de vaisseaux sanguins aussi bien du reste que de ceux qui en contiennent, est revêtue d'un réseau de figures découpées en jeu de patience. Tout naturellement, de l'existence de ce réseau, les auteurs précités conclurent à la nature lymphatique des espaces et considérèrent le revêtement comme formé par les cellules endothéliales caractéristiques des voies lymphatiques. Cette opinion était d'ailleurs corroborée par ce fait qu'en injectant des lacunes intertubulaires, on finissait par voir s'injecter aussi les vaisseaux lymphatiques sous capsulaires qui forment à la surface du rein un réseau de vaisseaux blancs bien connus. Le tissu

[1] J. Renaut, Essai d'une nomenclature méthodique des Glandes *Archives de physiologie*, mai 1881.

conjonctif de la substance corticale devait donc être considéré dans cette conception comme une véritable éponge lymphatique, comme un sac lymphatique cloisonné dans lequel étaient plongés les éléments tubuleux du rein et les vaisseaux sanguins.

Mais les conclusions de Ludwig ne peuvent pas être maintenues: le revêtement de figure endothéliforme qui limite ces espaces n'appartient pas en effet à un endothélium lymphatique, il n'est autre chose que le dessin de la base d'implantation des cellules épithéliales striées des tubes contournés : on le démontre de la manière suivante.

Nous avons vu que les injections de nitrate d'argent filent par simple diffusion à une certaine distance au delà des bouquets glomérulaires et vont imprégner l'endothélium de la capsule de Bowman, celui du col du glomérule et, sur un trajet plus ou moins long, se poursuivent dans le tube contourné en fixant son revêtement épithélial dans sa forme et en l'imprégnant. Sur le col, le revêtement épithélial est formé simplement par un endothélium véritable, qui fait suite à celui de la capsule de Bowman et qui est constitué par de grandes cellules en forme de polygones à bords rectilignes. Mais, après un très court trajet, la forme des cellules devient rapidement et brusquement dentelée, on dirait que l'endothélium de la capsule se continue sous forme d'endothélium découpé en jeu de patience interposé à l'épithélium strié du tube contourné et à la membrane propre de ce même tube; mais il n'en est rien : un examen même superficiel permet de reconnaître que les figures festonnées sont simplement le dessin de la base des cellules

épithéliales qui revêtent le tube ; en effet, en coupe optique on voit les traits d'argent se détacher de la figure

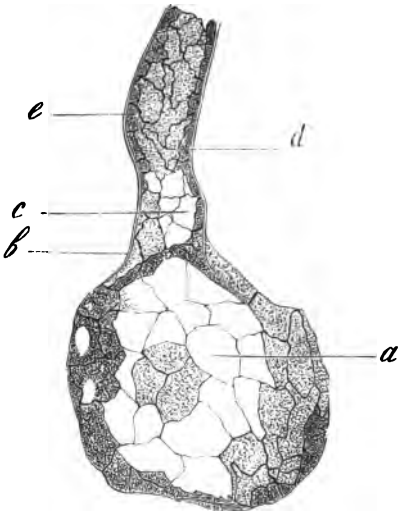

aa, Endothélium capsulaire.

b. Membrane propre de la capsule se continuant avec celle du tube contourné.

c. Endothélium du col.

d. Coupe optique de l'épithélium plat du tube contourné devenant sinueux en *e*.

Objectif 7. Oculaire de Vérick.

Fig. 2. — La capsule de Bowman et le col du glomérule (le bouquet glomérulaire a été enlevé par la coupe).

festonnée à la façon d'un rebord. Ce rebord monte dans toute l'épaisseur de la ligne épithéliale pour se terminer à la surface libre de cette dernière. Enfin, sur des préparations colorées au picro-carminate après l'argentation, il n'y a jamais qu'un seul noyau répondant à chaque figure festonnée et occupant son centre ; ce noyau appartient à la cellule épithéliale et occupe le milieu de l'épaisseur de la ligne de hauteur de cette dernière. Il n'y a donc point ici d'endothélium sous-épithélial de nature lymphatique, et de plus la ligne des figures festonnées formant un manchon continu au tube contourné est toujours intérieure à la membrane propre ou basale du tube. Par conséquent les figures en feuilles de chêne n'appartiennent pas à l'espace intertubulaire. Dans les

préparations très purement imprégnées, démontrant les espaces intertubulaires sectionnés transversalement ou obliquement, on voit toujours ces espaces limités par les basales des tubes adjacents et jamais je n'en ai trouvé de tapissées par un endothélium lymphatique qui leur fût propre.

Les lacunes intertubulaires ont néanmoins la signification d'espaces du tissu conjonctif. Mais ce tissu connectif se réduit, à leur intérieur, aux éléments cellulaires qui suivent les vaisseaux sanguins dans leur trajet. La membrane basale qui forme la paroi des tubes prend dans cette conception la signification de la substance fondamentale du tissu conjonctif à la façon de la cristalloïde, qui dans l'âge adulte, représente seule le tissu connectif sur lequel reposent les fibres cristalliniennes.

Ce qui contribue à corroborer cette manière de voir c'est que dans la pyramide la paroi propre des tubes de Bellini s'atténue jusqu'à disparaître, en même temps que se montrent dans l'intervalle des tubes les éléments ordinaires, réseaux cellulaires et trame conjonctive du tissu cellulaire lâche ou de la nutrition.

Il n'était pas indifférent de mettre en lumière la cause de l'erreur commise par un observateur aussi éminent que Ludwig.

De plus la forme réelle, sinueuse et découpée des cellules épithéliales des tubes contournés est un fait qui, en anatomie générale, ne manque pas de valeur et qui n'avait pas été constaté jusqu'ici.

Plus on avance le long des tubes contournés dans la direction du système de Henle, plus on voit la forme des cellules épithéliales se régulariser. Dans les dernières portions des tubes contournés ces cellules sont redeve-

nues nettement polyédriques, et leur rebord se termine par des arêtes vives. Nous ne devons pas quitter l'histoire de ces éléments cellulaires sans mentionner un autre fait dont l'importance en anatomie pathologique est tout à fait capitale, je veux parler des altérations qu'ils subissent dans le rein le plus normal quand on cherche à les fixer dans leur forme par les solutions coagulantes (alcool, bichromates alcalins, et même solution à 1/100 d'acide osmique).

Depuis le mémoire célèbre de Heidenhain, on sait que l'épithélium des tubes contournés est strié à la façon de celui qui revêt les premiers canaux excréteurs des glandes salivaires. A la périphérie de la masse de protoplasma qui forme la cellule existent des bâtonnets clairs, transparents et délicats qui enveloppent le centre de l'élément comme le feraient les traits parallèles de deux faisceaux de javelots disposés autour d'un cylindre de cire par exemple. C'est la portion basale de la cellule qui est striée de cette façon. On retrouve une disposition analogue dans la base d'implantation des cellules génératrices de l'ectoderme qui recouvre la face antérieure de la cornée (Langerhans, Ranvier), et au contraire dans la portion libre des cellules ectodermiques les plus superficielles de la peau de l'ammocète (Renaut), le noyau est ordinairement situé au-dessus de cette base striée dans une portion de la cellule restée hyaline et qui confine à la lumière du tube contourné. M. Ranvier a émis l'hypothèse très plausible que de pareilles cellules sont douées de contractilité[1], ce qui se passe quand la mort

[1] Frey. prem. édit. française annotée par Ranvier, 1870.

survient dans ces éléments viendrait du reste à l'appui de cette conception. Si l'on observe une coupe mince de substance corticale du rein du chien, montée dans la chambre humide et à air dans son propre plasma, on distingue tout d'abord la division de la base des cellules des tubes contournés en bâtonnets brillants et homogènes, tous parallèles entre eux et à la hauteur de l'élément. Bientôt le tissu rénal meurt, et au moment où on voit apparaître, comme signe certain de la mort, le noyau au sein de chacune des cellules épithéliales, on voit aussi la striation basilaire se troubler, les bâtonnets se réduire en grains brillants, et en même temps la cellule se rétracter en expulsant dans la lumière du tube une ou plusieurs boules sarcodiques. Il semble que cette cellule revienne sur elle-même et écrase son propre tissu sous l'influence de la rigidité cadavérique qui se produit. Ce résultat s'observe constamment quand le rein meurt dans une solution qui rétracte les éléments en les coagulant. Pour que les lumières des tubes contournés ne soient pas envahies par de nombreuses boules sarcodiques, et que l'épithélium strié qui les revêt ne se creuse pas de vacuoles qui lui donnent l'aspect d'un revêtement formé par des cellules caliciformes il est nécessaire de fixer de très petits morceaux de parenchyme rénal instantanément dans leur forme par les vapeurs d'acide osmique, c'est-à dire par un réactif dont l'agent coagulant exerce son action directement, sans l'intermédiaire d'un véhicule aqueux.

Les boules sarcodiques s'amassent dans la lumière des tubes contournés et y confluent de façon à y constituer un moule hyalin, festonné sur ses bords à la façon des caillots de lymphe. De pareils caillots ont été décrits par

M. Cornil (*Journal d'Anatomie*, 1879) et considérés par cet auteur comme constituant l'origine des cylindres colloïdes dans certaines formes de néphrites. Nous ferons remarquer ici combien semblable interprétation doit être entourée de réserves. Avant de dire que les cellules des tubes contournés sécrètent, dans la maladie de Bright, la matière qui forme les cylindres colloïdes, il eût été nécessaire de constater que sur le rein examiné frais et pour ainsi dire encore vivant, de pareils moules existent et ne sont pas le simple résultat de phénomènes cadavériques, puisque nous venons de voir que l'épithélium strié de tout rein, même normal, qui meurt lentement, soit sur le cadavre, soit dans une solution coagulante quelconque, revient sur lui-même et remplit la lumière des tubes de boules sarcodiques conglomérées sous forme de moules hyalins.

En terminant ce chapitre d'histologie normale, où nous avons indiqué les dernières méthodes suivies pour éclaircir les points délicats qui nous intéressent, il nous paraît indispensable de mentionner la technique que nous avons adoptée pour les études d'histologie pathologique qui font l'objet des chapitres suivants.

Afin de fixer le mieux possible les épithéliums de nos reins et d'éviter par leur immersion directe dans l'alcool de rendre granuleux et méconnaissable l'épithélium strié des tubes contournés, nous avons toujours eu soin de plonger préalablement dans une solution de bichromate d'ammoniaque 2/100 les fragments à examiner. Après un séjour de quarante-huit heures dans ce liquide nous les faisions durcir dans la gomme et l'alcool par le procédé connu.

La difficulté, après ces méthodes de durcissement par les bichromates alcalins, est dans le mode de coloration des coupes pratiquées sur les organes ainsi préparés; dès lors, en effet, l'action du picro-carminate d'ammoniaque ne donne plus que des colorations négatives, et l'on est obligé de renoncer à ce réactif si précieux en anatomie pathologique. C'est pour obvier à cet inconvénient que M. le professeur Renaut[1] a proposé une autre double coloration avec les deux solutions hématoxyliques : éosine hématoxylique, et glycériné hématoxylique, sous l'influence desquelles les colorations électives et positives se produisent avec une entière et constante régularité. Telle est la technique que nous avons adoptée et qui nous a permis d'obtenir des préparations telles que celles qui figurent à la fin de notre travail [2].

[1] Renaut, Sur le mode de préparation et l'emploi de l'éosine et de la glycérine hématoxylique en Histologie. *Archives de physiologie*, juillet 1881.

[2] Pour les détails de cette technique, V. *Arch. de physiologie*, janv. 1881 : Observations pour servir à l'histoire de la Néphrite et de l'Éclampsie typhoïde, J. Renaut.

CHAPITRE III

HISTOLOGIE PATHOLOGIQUE DE L'ŒDÈME AIGU CONGESTIF DU REIN

(INFILTRATION EMBRYONNAIRE PAR DIAPÉDÈSE)

SOMMAIRE. — Des diverses sortes d'œdèmes; œdème aigu congestif; œdème aigu catarrhal; œdème passif ou par stase (œdème vulgaire).

L'œdème aigu congestif du rein a son type dans la scarlatine; il consiste dans une infiltration embryonnaire des espaces intertubulaires du rein, produite par diapédèse des globules blancs sans exsudat fibrineux.

Examen du rein scarlatineux; état du glomérule. Développement hypérémique des capillaires intertubulaires; cette hypérémie est la principale origine de la diapédèse.

Distribution des globules blancs émigrés dans les espaces intertubulaires; lacs périlobulaires, pénétration progressive du centre du lobule.

Analogie du rein scarlatineux avec la peau atteinte par l'érysipèle ou par l'erythème papuleux.

État de l'épithélium strié; lésions épithéliales du tube de Henle et des tubes collecteurs.

Évolution des globules blancs infiltrés; gonflement protoplasmique; formation des séries épithélioïdes intertubulaires ou circumcapsulaires.

Évolution ordinaire de l'œdème congestif, mécanisme de la résolution.

Comparaison de l'œdème aigu congestif avec l'œdème phlegmoneux; étude de l'abcès métastatique du rein.

Comparaison avec l'envahissement leucémique; étude du lymphadémone diffus du rein dans la leucoythémie.

Étude des foyers persistants périlobulaires et péri-artériels; première origine des nœuds et des bandes de sclérose.

Pour faire l'étude histologique du processus inflammatoire des néphrites, nous avons le choix entre deux moyens : 1° faire expérimentalement dans le rein des

animaux des lésions capables de déterminer l'inflammation du parenchyme rénal; 2° prendre dans l'anatomie pathologique humaine une série d'états déterminés dans le rein par des causes morbigènes variables, et y établissant spontanément l'inflammation dans ses différents stades.

Nous n'avons même pas pu songer à adopter la première méthode. Cette méthode ne fournit en effet que des résultats tout à fait partiels et desquels il est difficile de tirer une déduction suffisante pour l'objet que nous nous proposons. Passer un fil dans la substance corticale ou dans la tubuleuse, le laisser à demeure et étudier les effets produits autour de l'épine artificielle ainsi constituée nous donnerait des résultats simplement applicables aux inflammations suppurées du rein. D'autre part, déterminer une néphrite expérimentale de nature catarrhale en introduisant dans l'organisme des substances telles que la cantharide nous conduirait à la connaissance d'une forme déterminée et unique de l'inflammation rénale, la néphrite cantharidienne, suffisamment étudiée d'ailleurs par M. Cornil, et de l'étude de laquelle nous croyons prématuré de tirer des déductions générales applicables aux néphrites spontanées.

Au contraire, en adoptant la deuxième méthode, c'est-à-dire en faisant l'examen d'une grande quantité de reins pris dans une série d'affections qui présentent une détermination rénale, nous avons la possibilité de trouver des types d'inflammation du rein très différents les uns des autres. En faisant ensuite la comparaison entre ces divers types, nous pouvons nous faire une idée de toutes les formes qu'affecte chez l'homme l'inflammation du rein,

et être placé dans les meilleures conditions pour donner la description de tous ses modes. De cette façon nous étudions le processus des néphrites, non pas sur un même sujet, ce qui serait à peu près impossible, mais sur une série de sujets chez lesquels l'inflammation s'est pour ainsi dire fixée à l'une de ses étapes.

Sans doute avec un pareil procédé il nous devient impossible de dire pour un cas particulier, celui d'un rein atrophique par exemple, quelles ont été très précisément les phases successives par lesquelles il a passé. Mais au point de vue que nous nous sommes proposé, c'est-à-dire quant à l'étude des diverses formes que peut affecter une inflammation rénale, nous sommes pleinement autorisé à tirer des conclusions. Et ces conclusions sont d'autant plus rigoureuses que nous n'étudions pas les divers modes de l'inflammation dans une forme éphémère, comme il arriverait par exemple si nous pouvions à un moment donné déterminer les lésions successives dont le rein est le siège d'heure en heure ou de jour en jour dans le courant d'une néphrite à brève évolution. Notre étude porte au contraire sur des formes qui se sont arrêtées et comme fixées à un stade déterminé; nous étudions la série des formes des néphrites comme nous étudierions la série des formes par lesquelles passent les tissus et les organes, en recherchant les phases de leur évolution chez les divers animaux, chez tous les vertébrés par exemple, au lieu d'en suivre les modifications dans l'organisme sans cesse mobile et changeant d'un embryon de vertébré.

L'histoire de l'inflammation d'un tissu ou d'un organe quelconque est inséparable de celle de l'œdème du même

tissu ou du même organe. De même que, dans la peau, certaines dermites sont constituées par un œdème aigu congestif (érysipèle), d'autres par un œdème phlegmoneux et fibrineux (phlegmon dermique), d'autres enfin sont plus ou moins satellites de l'œdème passif, de même aussi, dans les parenchymes complexes et constitués par l'union de parties épithéliales avec des parties vaso-connectives, on trouve les variétés d'inflammation auxquelles correspondent des variétés d'œdème dont il nous faut tout d'abord rappeler la définition.

L'œdème inflammatoire, phlegmoneux, est caractérisé par l'issue des globules blancs et d'un certain nombre de globules rouges hors des vaisseaux capillaires; les éléments figurés sont contenus dans un liquide exsudé, capable de donner lieu à la production de la fibrine fibrillaire ou granuleuse pendant la vie et dans les espaces interorganiques occupés par l'œdème produit. En d'autres termes l'œdème phlegmoneux est caractérisé par la diapédèse active accompagnant une inondation des espaces interorganiques par le *plasma sanguin* ou par un liquide qui du moins ne diffère pas de ce plasma quant aux fibrinogènes dont il est chargé.

L'œdème congestif, dont on peut prendre le type dans les inflammations fugaces de la peau telles que l'érysipèle ou l'érythème papuleux, est caractérisé par une active diapédèse et une inondation des espaces interorganiques par une invasion d'un liquide sorti des vaisseaux, mais dépourvu de fibrinogène. Dans cette circonstance l'inflammation prend sa caractéristique dans l'existence d'une prolifération des éléments des tissus conjonctifs au sein desquels elle se produit. Sans cette circonstance

histologique, il serait impossible de distinguer l'œdème congestif de l'œdème vulgaire.

Quant à l'œdème catarrhal, c'est tout simplement ce qui accompagne l'inflammation catarrhale des muqueuses et en général des surfaces revêtues d'épithélium. Nous en avons donné une description suffisamment précise dans le chapitre premier pour ne pas y revenir ici.

Enfin l'œdème vulgaire, celui qui se produit mécaniquement lorsque la pression dans les capillaires dépasse un certain degré, se distingue des œdèmes inflammatoires par cette circonstance qu'il n'est pas accompagné au début de phénomènes irritatifs; ce n'est que secondairement qu'il devient par sa présence même une cause d'inflammation dans l'organe ou le tissu au sein duquel il s'est produit.

L'œdème et l'inflammation sont donc deux états que l'on pourrait appeler conjugués, puisque la tuméfaction œdémateuse est inséparable des trois formes inflammatoire, phlegmoneuse, congestive et catarrhale, et que d'un autre côté l'œdème vulgaire déterminé par la stase est constamment l'origine d'inflammations subaiguës qui se produisent secondairement sous son influence, d'après la loi générale établie par M. Renaut et que nous démontrerons du reste dans le cas particulier du rein. Ce que nous venons de dire explique pourquoi nous donnerons dans la description des néphrites une large place aux œdèmes inflammatoires et même aux œdèmes vulgaires produits sous l'influence de diverses causes.

Le type de l'inflammation congestive du rein est re-

présenté par la néphrite scarlatineuse. Cette néphrite, considérée à l'origine comme de nature catarrhale et consistant dans l'hypérémie vasculaire et la tuméfaction trouble de l'épithélium, avait été jusqu'à ces derniers temps prise pour type de la néphrite parenchymateuse. Il faut arriver au travail de Kelsch[1] pour voir se substituer à cette notion celle diamétralement opposée de la néphrite interstitielle qui fut établie par l'auteur de la façon suivante : Pour Kelsch, le caractère principal de la néphrite scarlatineuse consiste dans une néphrite interstitielle indiquée par l'infiltration cellulaire des espaces interorganiques de la substance corticale. Les tubes du rein, dit-il, étaient « suffisamment conservés, mais dissociés et comme disséqués par des nappes et des traînées de jeunes cellules embryonnaires tassées les unes contre les autres et soutenues par de fines fibrilles à peine visibles ». Autour des glomérules, M. Kelsch décrivit de véritables bourgeons charnus interstitiels; le glomérule lui-même était revenu à l'état embryonnaire, car, dit l'auteur, « toute la masse du glomérule donnait l'impression d'une grappe de jeunes cellules très serrées. En même temps l'épithélium des tubes dissociés était devenu granulo-graisseux, peu tuméfié, partout adhérent, et le canal central libre sur tout son parcours. »

Cette description mérite d'être reprise ; elle repose sur une analyse histologique extrêmement sommaire. La néphrite scarlatineuse est considérée comme une néphrite interstitielle déjà formée et suffisamment avancée pour

[1] Kelsch, Revue critique et recherches anatomo-pathologiques sur la maladie de Bright. *Archives de physiologie*, septembre 1874.

avoir donné naissance à de véritables bourgeons charnus ; enfin le glomérule lui-même, sur le simple aspect qu'il présente, est considéré comme une sorte de bourgeon charnu formé par les vaisseaux capillaires contenus dans la capsule de Bowman. La description est aussi fautive que si, sur le simple examen, à un faible grossissement, d'une coupe de peau envahie par l'érysipèle, on décrivait dans le tégument atteint de dermite érysipélateuse des bourgeons charnus déjà formés et disposés en bandes ou en îlots. Une analyse histologique un peu délicate montrerait dans ce cas qu'on s'est trompé et qu'on a pris des traînées de globules lymphatiques pour des bourgeons charnus.

Dans la néphrite scarlatineuse prise tout à fait au début, on constate comme Kelsch, l'existence de nombreuses cellules embryonnaires disposées dans les espaces intertubulaires de la substance corticale. Comme Klebs, on constate aussi des lésions glomérulaires.

L'infiltration intertubulaire est formée par des globules blancs qui sont sortis des vaisseaux et qui sur certains points ont écarté mécaniquement les tubes les uns des autres. Les lacunes de Ludwig ont été ainsi développées et les globules blancs s'y sont accumulés sous forme de traînées ou de rubans. Les globules blancs transsudés sont accompagnés d'un petit nombre de globules rouges. Les vaisseaux sanguins occupent toujours le centre des traînées de globules blancs et sont eux-mêmes gorgés de sang; sur les préparations colorées à l'éosine-hématoxylique les globules rouges accumulés dans les vaisseaux distendus ont une coloration rouge brique qui

[1] Klebs, *Handbuch der pathologischen Anat.* Berlin 1870.

tranche vivement sur la coloration violette des bandes et des îlots formés de cellules lymphatiques. Sur certains points le contenu des vaisseaux semble même formé par des globules blancs qui injectent ces derniers. Cet aspect se trouve surtout sur les plus petits capillaires intertubulaires. Cette présence des globules blancs en quantité anormale dans la lumière des plus petits vaisseaux indique que la circulation rénale s'est, à un moment donné, ralentie en même temps que la pression augmentait dans le système artériel. Les préparations montrent que le processus a consisté initialement dans une congestion intense et soutenue, rapidement suivie du phénomène de diapédèse dans tout le domaine de la substance corticale.

Les globules blancs émigrés sont *libres les uns par rapport aux autres*. Ils ne sont nullement englobés dans un réseau formé de fines fibrilles, il n'y a pas entre eux de réseau de fibrine ni de trame connective délicate analogue à celle qui constitue le stroma d'un bourgeon charnu. Il s'agit donc ici d'un œdème conjonctif aigu et non pas encore d'une production néoplasique à proprement parler. Les lésions, bien que diffuses et en apparence colossales, ne sont pas fixes; elles sont aussi mobiles que les lésions analogues d'une plaque d'erythème papuleux ou d'érysipèle. Cette première donnée, qui entraîne immédiatement une atténuation considérable de la conception de la néphrite interstitielle telle qu'elle est formulée par Kelsch, est justifiée par l'évolution clinique du processus que nous décrivons. Quoi de plus fugace en effet que que la néphrite qui, dans la variole ou la scarlatine, vient le plus souvent introduire dans la maladie une période

dangereuse qui une fois passée ne laisse plus de trace appréciable? Pas plus en effet que l'érysipèle qui ne se répète pas, la néphrite scarlatineuse n'entraîne à l'ordinaire de modifications durables du rein; et l'on compte encore les cas de maladies de Bright chroniques dont on peut rapporter le point de départ à la scarlatine. La facile résolution de la néphrite scarlatineuse et son effacement complet en quelques jours ou quelques heures sont au contraire expliqués d'une manière tout à fait satisfaisante par la notion d'une lésion mobile telle que celle que nous décrivons, substituée à la notion d'une lésion fixe telle que celle que nous imposait, pour ainsi dire, la description sommaire de Kelsch.

Dans les espaces intertubulaires où ils sont rangés, les globules blancs, si l'infiltration est intense, se sont disposés les uns contre les autres pour ainsi dire sous pression de façon à prendre sur certains points l'apparence de masses épithélioïdes. Tous ces globules sont donc bien vivants, leur noyau prend vivement l'hématoxyline et leur protoplasma paraît granuleux et beaucoup plus gonflé qu'on ne l'observe dans les globules blancs du sang circulant. Ce phénomène se produit toutes les fois que les globules blancs sont sortis des vaisseaux par diapédèse. Dans les espaces interorganiques, les cellules lymphatiques ont une activité pour ainsi dire accrue; elles y vivent comme d'une vie plus individuelle, se développent et se multiplient.

La diapédèse dont nous venons de parler, et qui injecte pour ainsi dire de globules blancs toute la substance corticale du rein scarlatineux, n'a nullement son origine principale dans le système des capillaires du glomérule. L'ori-

gîne du mouvement diapédésique est dans les capillaires intermédiaires aux vaisseaux efférents glomérulaires et à ceux qui forment l'origine des veines interlobulaires du rein. Lorsque la congestion active de la substance corticale est devenue considérable et que les veines sont distendues au maximum, on sait qu'elles ne peuvent réagir utilement contre la haute pression produite par le sang dans leur intérieur puisqu'elles n'ont pas de tunique musculaire propre et qu'en définitive elles représentent simplement de vastes capillaires veineux. Le ralentissement de la circulation se manifeste donc d'une façon pour ainsi dire fatale lorsque la haute pression se produit dans l'écorce du rein par suite de la dilatation neuroparalytique des artères interlobulaires. Tous les capillaires intertubulaires deviennent alors l'origine de l'émigration des globules blancs. C'est autour des vaisseaux hypérémiés que cette diapédèse commence et on la voit se produire d'abord à la périphérie du globule rénal, puis pénétrer de proche en proche en écartant les tubes contournés les uns des autres jusque au centre du lobule occupé par l'irradiation médullaire, c'est-à-dire par l'ensemble des tubes collecteurs ou rayons médullaires.

L'état du glomérule est tout particulier, le plus souvent la capsule de Bowman ne présente aucun indice de prolifération; sur les coupes on voit bien ses noyaux endothéliaux disposés par paires; mais nous savons que cette disposition est normale. Le glomérule vasculaire est ordinairement plein de sang; la congestion vasculaire qui existe partout ailleurs se montre en outre aussi à ce niveau. Le nombre des noyaux colorés en violet dans l'aire glomérulaire est manifestement augmenté.

C'est cet aspect qui a fait décrire à Klebs une glomérulite dans la néphrite scarlatineuse et a Kelsch un retour du glomérule à l'état embryonnaire dans la même affection. Mais on remarquera que, de même que tous les capillaires très étroits dans lesquels la circulation s'est ralentie, les glomérules contiennent un nombre anormal de globules blancs qui progressent lentement dans leur lumière en vertu de leur mouvement propre. Il est aussi probable qu'un certain nombre de ces globules émigrent et se répandent autour des vaisseaux, créant dans leurs intervalles de petits foyers de diapédèse. Ce sont là des phénomènes d'œdème congestif, mais non pas d'inflammation vasculaire proprement dite car les vaisseaux enflammés se ramollissent très rapidement pour laisser ensuite passer par masse le plasma sanguin et les globules rouges; autour d'un vaisseau enflammé et ramolli il se fait une hémorrhagie véritable.

Or l'observation montre que la forme hémorrhagique n'existe pas à proprement parler dans les néphrites congestives. Sans doute l'urine est trouble, couleur de bouillon, on y trouve quelques globules rouges, ces globules rouges ont envahi les tubes sur un point quelconque de leur parcours, et vraisemblablement à la suite d'un effort de diapédèse tellement intense sur un point déterminé que les globules blancs se sont répandus avec les globules rouges qui les accompagnent non seulement dans l'intervalle des tubes, mais même dans l'intérieur de ces derniers.

Les cellules lymphatiques, qui percent avec une extrême facilité la membrane propre d'un capillaire, percent aussi facilement la basale d'un tube contourné.

D'ailleurs le sang que l'on trouve dans les tubes d'un rein scarlatineux se rencontre surtout dans l'intérieur des rayons médullaires ou dans les tubes de Bellini des pyramides, tubes, on le sait, dépourvus presque totalement de membrane propre, et dont l'épithélium repose directement sur une lame de tissu connectif simplement devenue membraniforme. Un fait qui est précisément très particulier au système glomérulaire, c'est que, dans la néphrite congestive, la cavité de la capsule de Bowman n'apparaît jamais envahie ni par le sang ni par les globules blancs: *la diapédèse s'effectue partout, excepté dans la cavité de la capsule glomérulaire.*

Mais si le glomérule ne donne pas lui-même naissance à la migration des globules dans la cavité des tubes urinifères, tous les capillaires intertubulaires de la région qu'ils occupent à la périphérie du lobule rénal sont développés au maximum, et entourés de larges bandes de diapédèse; les cellules lymphatiques sont même beaucoup plus abondantes dans la région des glomérules que dans la région labyrinthique du lobule rénal; souvent les cellules lymphatiques viennent se déposer à la surface extérieure des capsules glomérulaires de manière à constituer, pressées sur une ou deux rangées les unes contre les autres autour du glomérule, un revêtement épithélioïde que nous avons figuré. Lorsque les bouquets glomérulaires de ces capsules entourées d'une nappe épithélioïde formée par les globules blancs occupent exactement la cavité capsulaire, et qu'on voit leurs anses vasculaires remplies de cellules lymphatiques en contact direct avec la membrane du glomérule, on pourrait croire

que, contrairement à ce que nous venons de dire, le glomérule a été l'origine du lac de cellules épithélioïdes qui l'entoure et que ces cellules ont directement passé du bouquet glomérulaire à l'extérieur de la capsule de Bowman. Il n'en est rien; en effet, sur les glomérules dont le bouquet ne remplit pas exactement la cavité capsulaire, on ne trouve ni globules blancs ni globules rouges entre le glomérule et la paroi. La raison pour laquelle les cellules lymphatiques émigrées viennent se ranger à la surface extérieure de la capsule de Bowman, s'y presser les unes contre les autres et former en fin de compte une mosaïque de cellules rendues polygonales par pression réciproque, mosaïque qui se stratifie à mesure qu'on s'éloigne du glomérule, de façon à devenir de moins en moins dense, la raison, disons-nous, pour laquelle les choses se passent ainsi doit être recherchée dans les conditions mêmes où s'effectue la diapédèse dans le rein. Dans la région glomérulaire cette diapédèse se fait sous pression; les globules blancs émigrés se répandent avec une activité très grande dans les espaces interorganiques, et comme la surface des glomérules, qui est sphérique, constitue relativement aux autres espaces un point où un plus petit nombre de globules pourrait se disposer pour un volume donné de substance corticale du rein, les globules qui se dispersent sur cette surface sont obligés de se presser les uns contre les autres jusqu'à devenir polygonaux. En d'autres termes, toute parcelle du tissu cortical ayant exactement le volume d'un glomérule est entourée d'espaces interorganiques présentant une surface plus grande que la surface du glomérule lui-même, laquelle, étant sphérique, enveloppe une parcelle du tissu rénal

maxima en restant elle-même minima c'est-à-dire en fournissant la plus petite aire développable possible[1].

Au milieu de cette inondation de tous les espaces interorganiques développables par les globules blancs, il est extrêmement difficile de démêler les éléments du tissu connectif qui se réduisent à très peu près, dans la portion glomérulaire et labyrinthique du lobule, à la couche de cellules connectives qui suit extérieurement les vaisseaux. Sur ce point encore nous ne pouvons donc pas savoir si les cellules fixes se multiplient. Mais lorsqu'on examine le centre du lobule, c'est-à-dire l'irradiation médullaire, on aperçoit alors nettement les cellules fixes entre chacun des tubes collecteurs qui constituent les rayons de l'irradiation. On sait, en effet, qu'entre les tubes collecteurs le tissu connectif peut être démontré avec facilité. Or, tandis que dans la pyramide et au voisinage de la papille les cellules fixes se montrent dans le tissu connectif délicat et à peine fibrillaire avec leurs grands noyaux ovalaires teints en bleu et leurs ramifications protoplasmiques membraniformes et filiformes communiquant régulièrement entre elles et marquées en rose vif par l'éosine, dans la portion corticale de l'irradiation, outre les cellules migratrices, on voit les noyaux volumineux des cellules fixés, bosselés, étranglés en biscuits, repliés de diverses manières, et prenant des figures bizarres comme tous les noyaux soumis au remaniement par le protoplasma qui précède la division cellulaire. La masse protoplasmique qui entoure ces noyaux n'est plus arbo-

[1] Ceci résulte des relations bien connues de la surface de la sphère avec son volume.

risée et n'envoie pas des expansions régulières; elle est revenue sur elle-même, forme de larges nuages granuleux autour des noyaux contournés, dont elle occupe le centre, et dont quelques-uns sont totalement divisés : bref les cellules fixes du tissu connectif du rein ne sont pas simplement mécaniquement lésées comme dans l'œdème passif, elles ne sont pas semées de gouttes graisseuses ni de vacuoles, leur protoplasma est granuleux, actif : ces cellules se divisent.

Ce fait a une importance capitale, il montre que la néphrite scarlatineuse est véritablement une inflammation du type congestif, différant du phlegmon en ce qu'elle n'est pas accompagnée d'exsudation fibrineuse, différant de l'œdème simple en ce que les cellules fixes, du tissu envahi par la diapédèse, participent à ce processus inflammatoire en se multipliant. En effet on ne doit plus admettre avec Cohnheim que l'inflammation est caractérisée uniquement par le phénomène de la diapédèse; pour qu'il y ait inflammation congestive, c'est-à-dire inflammation du type le plus léger, le plus fugace, et devenant le mieux susceptible de se terminer par une résolution complète, il faut que les éléments fixes des tissus participent à la néoplasie inflammatoire. Dans le rein scarlatineux comme dans l'érysipèle l'activité formative des cellules fixes, démontrée par nos recherches, donne à l'affection rénale sa signature inflammatoire.

Si maintenant nous revenons au glomérule, et si nous examinons analytiquement l'état dans lequel il se trouve dans la néphrite scarlatineuse au début, nous reconnaissons aisément qu'il est surtout le siège d'une

congestion intense, que les parois vasculaires internes et la surface même du glomérule, au lieu d'être formées, comme dans le rein normal, par des lames protoplasmiques très faiblement granuleuses et semée de noyaux, présentent un état trouble très granuleux. Les lames à noyaux multiples qui forment l'endothélium vasculaire du bouquet, et la même couche qui recouvre la surface des anses vasculaires, se sont donc comportées à la façon des éléments cellulaires en présence de l'œdème aigu[1]. — Peut-être même dans ces conditions les noyaux endothéliaux et périthéliaux se multiplient comme tous les éléments anatomiques soumis à l'action de l'œdème soutenu ; mais il est difficile d'acquérir la preuve du fait et, d'après notre observation, c'est principalement à l'embarras des anses vasculaires par de nombreux globules blancs accumulés dans leur cavité qu'est dû l'aspect particulier du glomérule qui, à une inspection superficielle, se montre extrêmemnet riche en noyaux. C'est au terme précédent que doit se réduire la notion de la glomérulite proposée par Klebs. Quant à dire avec M. le professeur Kelsch que certains glomérules ont pris la constitution des bourgeons charnus, c'est dépasser de beaucoup les faits observés. Ni dans la néphrite scarlatineuse, ni dans la néphrite suppurative, ni dans le rein atrophique que nous décrirons plus tard et dont le tissu fibreux néoformé s'agrandit par l'édification de véritables bourgeons charnus interstitiels, à la façon des plaques de sclérose tuberculeuse du poumon, nous n'avons jamais trouvé une pareille modification du glomérule.

[1] Cornil et Ranvier, p. 1181.

Dans cet état le glomérule rénal tuméfié et granuleux, s'il ne laisse pas passer les globules blancs et rouges dans les tubes contournés, continue à diffuser l'eau du

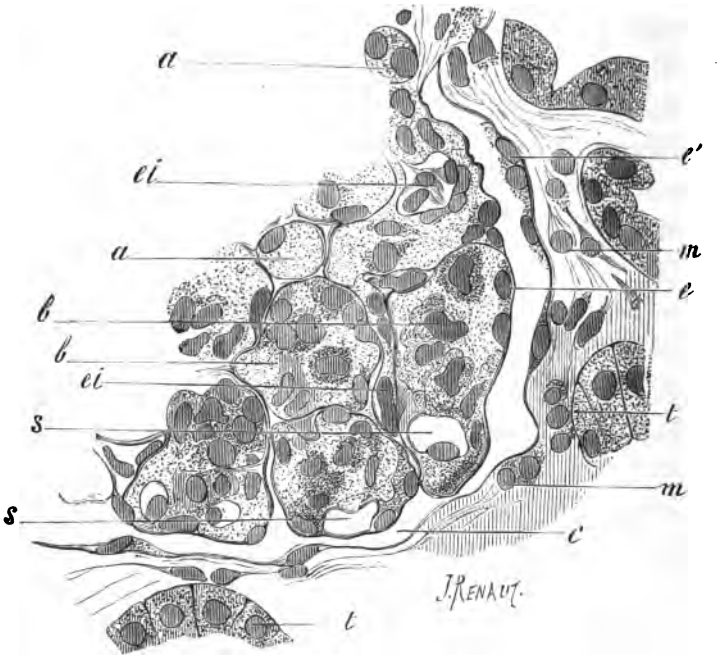

Fig. 4 — Glomérule dont les vaisseaux sont imperméables au sang et distendus par des globules blancs dans la néphrite congestive scarlatineuse.

aaa, Coupes transversales d'anses glomérulaires ne renfermant rien que de la fibrine granuleuse.
bb, Capillaires coupés obliquement et en travers et distendus par des globules blancs entre lesquels existe de la fibrine granuleuse.
ss Ces mêmes vaisseaux sur lesquels la coupe a enlevé une portion de la paroi.
ei ei, Cellules fixes intercapillaires proliférées.
e, Cellule formant l'endothélium embryonnaire des capillaires du glomérule.
c, Cavité de la capsule.
e', Son endothélium.
mm, Cellules migratrices.
tt, Tubes contournés coupés en travers.

Objectif 7, oculaire de Vérick, *projection sur la table, tube levé.*

liquide urinaire tant que les globules blancs qui sont accumulés dans la lumière de ses vaisseaux n'ont pas créé d'obstacle sérieux à la libre circulation du sang.

Mais il peut arriver un moment où ces globules blancs, cheminant par le simple effet de leurs mouvements propres dans la lumière des vaisseaux glomérulaires, arrivent à les obstruer assez efficacement pour empêcher le sang de circuler d'une façon régulière. On pourrait expliquer de cette façon la production de l'anurie qui, dans la néphrite scarlatineuse, n'est pas un phénomène rare. Mais ce n'est là qu'une hypothèse que nous ne proposons qu'avec réserve.

L'on ne trouve pas ordinairement non plus dans la capsule et dans la lumière des tubes contournés d'exsudats albumineux disposés sous forme de boules agglomérées ou de jets analogues dans leur forme aux moules de gélatine qui viennent remplir les tubes contournés, quand une injection vasculaire du rein a été poussée dans cet organe jusqu'à rupture des vaisseaux. Les moules ou cylindres colloïdes sont plutôt rares que fréquents dans la néphrite scarlatineuse observée à sa période d'activité. Ce qui donne lieu principalement à l'albuminurie, dans ce cas, c'est l'hémorrhagie intratubulaire, la tubulhématie du professeur Parrot dont sont le siège, souvent à un très haut degré, les rayons médullaires qui occupent le centre des lobules rénaux, les tubes de Henle et même les tubes de Bellini de la pyramide.

En résumé, au point de vue des lésions vasculaires, le rein scarlatineux est le siège d'un œdème aigu diapédétique produit par tous les vaisseaux de la substance corticale qui n'appartiennent pas au bouquet glomérulaire. Phénomène intéressant à noter, tous les capillaires ordinaires, en présence de la congestion inflammatoire, se comportent comme ceux du tissu connectif, du tissu du

derme, etc. Ceux du bouquet glomérulaire qui ont une constitution anatomique spéciale, corrélative à la dialyse constante dont ils sont le siège, ne paraissent pas disposés pour devenir le point de départ de la diapédèse des globules blancs.

Dans toutes les voies collectrices, c'est-à-dire dans toutes les régions où les éléments tubuleux du rein ne sont pas soutenus par une membrane propre d'une certaine épaisseur, il se produit des ruptures vasculaires; des hémorrhagies intracanaliculaires suivent, et ainsi on a l'explication de cette forme de l'urine des néphritiques scarlatineux : urine rare, trouble, couleur de bouillon de bœuf aigri, contenant toujours une notable proportion de globules rouges du sang, et donnant un précipité massif d'albumine, suivant le mode ordinaire des urines sanglantes.

On voit par ce qui précède que le fond du processus est ici l'œdème aigu congestif, l'infiltration embryonnaire par diapédèse des globules blancs. Les épithéliums ne participent que faiblement à ce processus. Dans les tubes collecteurs (tubes de Bellini et rayons médullaires), on ne trouve que des signes de catarrhe léger. Dans la substance corticale, l'épithélium strié et celui du système de Henle présentent également une apparence à peu près normale. M. Kelsch dit expressément que cet épithélium, bien que peu altéré, devient granulo-graisseux. En réalité nous n'avons pas trouvé de métamorphose graisseuse. L'épithélium strié offre dans l'état le plus normal sur les pièces cadavériques des granulations brillantes qui ne sont dues à autre chose qu'à la fragmentation *post mortem* des bâtonnets. Presque partout les

noyaux se colorent d'une façon normale; ils paraissent avec leurs nucléoles simples ou doubles et avec leurs contours circulaires; la tuméfaction trouble, l'impossibilité de colorer les noyaux, c'est-à-dire les caractères spéciaux à la néphrite catarrhale mixte que nous décrirons plus loin, peuvent cependant être observés dans la substance corticale sur un très petit nombre de points. En effet, l'œdème ne peut se maintenir avec son intensité dans le parenchyme cortical du rein sans déterminer des lésions pour ainsi dire traumatiques de l'épithélium délicat qui revêt les tubes contournés. En présence d'un œdème inflammatoire devenu par trop intense, cet épithélium se comporte comme les fibres musculaires du cœur subjacentes à une nappe de péricardite ; il ne réagît pas, il ne se multiplie pas à la façon des épithéliums soumis au processus catarrhal; cet élément hautement différencié, et dont la structure est très délicate, meurt purement et simplement dès qu'il ne peut plus trouver dans le milieu inflammatoire les éléments de sa nutrition régulière.

Ainsi donc de place en place, au sein de l'œdème congestif aigu dont le parenchyme rénal est le théâtre, on peut trouver des îlots de ce que l'on a appelé la néphrite parenchymateuse. De même dans l'érysipèle, de distance en distance, on voit le corps de Malpighi devenir le siège des phénomènes inflammatoires qui lui sont propres et qui aboutissent à sa destruction (vésicules, phlyctènes et phlycténules de l'érysipèle), mais ceci n'est qu'un accident et pour ainsi dire un épiphénomène au milieu du processus à physionomie si individuelle de l'œdème aigu inflammatoire du type congestif.

Lorsque l'œdème aigu congestif s'est produit dans le rein, il se comporte comme celui de l'érysipèle ou de l'érythème papuleux. Les globules blancs qui jouissent de leur activité se montrent toujours dans les lacunes intertubulaires avec un protoplasma gonflé et des noyaux bourgeonnants qui prennent vivement les matières colorantes. Ils cheminent dans les lacunes, puis finissent par gagner les trajets lymphatiques sous-capsulaires et peripapillaires dont la communication avec les espaces intertubulaires a été démontrée par Ludwig. Ils peuvent ainsi disparaître rapidement; et même, lorsque la mort a lieu après une néphrite scarlatineuse bien confirmée, on peut trouver l'infiltration embryonnaire presque complètement effacée. Tel était en particulier le cas dans un rein provenant du service de M. le Dr Lieberman, rein d'un scarlatineux mort après une anurie de trois jours de durée et dans lequel toute l'infiltration intertubulaire avait disparu; il ne restait plus comme trace de la néphrite que les vaisseaux des glomérules qui tous étaient exsangues, granuleux, oblitérés par des globules blancs de telle sorte qu'il n'y avait plus de perméable que les artérioles afférentes, à leur entrée dans le bouquet glomérulaire. L'examen histologique de ce cas intéressant fut fait en 1875 au collège de France par M. Renaut; l'observation est inscrite sous le n° 36, série A, du registre d'observations du laboratoire d'histologie du collège de France, et nous avons eu entre les mains le double des préparations qui donnent au fait son authenticité. On peut donc affirmer que l'évolution de la néphrite scarlatineuse est absolument cyclique en ce qui concerne l'infiltration embryonnaire, que cette infiltration agit comme

celle de l'érysipèle ou de l'érythème papuleux, et que sa principale gravité résulte des effets des modifications circulatoires sur le système glomérulaire si particulier et qui ne se comporte nullement comme les capillaires ordinaires dont il n'a pas non plus la structure. Ce système n'étant pas disposé pour la diapédèse peut en effet devenir imperméable au sang par suite de son envahissement par les globules blancs. Les effets qui suivent cette oblitération et qui ont pour point de départ l'annulation du système glomérulaire ne sont en réalité, au point de vue anatomo-pathologique, qu'un accident du processus. L'inflammation congestive du rein prend, dans la disposition des parties où elle se produit, le principal élément de sa haute gravité; de même que l'érysipèle qui envahit le cuir chevelu et s'accompagne alors d'accidents méningitiques, ou qui pénètre dans l'arbre respiratoire et crée un œdème de la glotte, n'a pas été pour cela changé dans son processus histologique, mais est devenu une source d'accidents par cela même qu'il occupe un siège déterminé.

Lorsque l'oblitération des vaisseaux glomérulaires n'est pas excessive, au moment de la résolution la désobstruction des anses du glomérule s'effectue, et le retour à l'état normal suit. Il n'est pas rare d'observer cependant dans un rein scarlatineux des glomérules où la désobstruction ne s'opérera pas. Dans ces cas les globules blancs retenus sur place et exerçant lentement leur action mécanique sur les parois vasculaires les modifient peu à peu; les cellules endothéliales prolifèrent alors, reviennent à l'état embryonnaire. Il en est de même de la paroi capsulaire qui, comme toutes les substances

intercellulaires adjacentes à des parties soumises à un processus irritatif intense et soutenu, se résorbe et disparaît. C'est dans ces conditions seulement que l'on est en présence d'une véritable glomérulite, pour adopter la nomenclature de Klebs. Ultérieurement le glomérule ne se reconstituera pas, il subira l'évolution ordinaire d'un îlot de prolifération inflammatoire; mais la lésion que nous venons de décrire atteint un si petit nombre de glomérules qu'on ne peut lui faire jouer le rôle capital que lui assigna Klebs et encore moins la prendre pour type de modifications particulières à la néphrite scarlatineuse.

Si la néphrite de la scarlatine a été choisie par nous comme le type de l'inflammation du rein affectant le caractère congestif, ce n'est pas à dire pour cela que cette néphrite ait une existence propre. En d'autres termes, je ne veux pas affirmer qu'il n'y ait que dans la scarlatine que le processus ci-dessus décrit se retrouve avec ses caractères typiques. Dans une série d'autres affections à déterminations rénales, l'inflammation congestive se produit avec des caractères et une évolution similaires de ceux constatés pour la scarlatine. Il en est ainsi de la plupart des processus histologiques connus. Dans l'érysipèle, dans l'érythème papuleux, dans la brûlure intense au premier degré on observe des dermites histologiquement identiques; de même les bulles de la brûlure et celles du pemphigus ont une structure exactement semblable. Tout ceci montre que l'histologie pathologique ne saurait être considérée comme une source d'indications spécifiques applicables à la définition précise des causes qui ont mis en train, pour ainsi dire, les processus obser-

vés. Impressionnés d'une même façon par des agents divers, les organes montrent des réactions identiques, et l'étude des processus anatomo-pathologiques ne peut conduire que rarement, dans l'état actuel de la science, à la notion des causes précises qui les ont fait naître.

Il nous faut actuellement étudier la différence qui existe entre la néphrite congestive que nous venons de décrire et la néphrite phlegmoneuse proprement dite ; nous prendrons le type de cette dernière dans l'abcès métastatique du rein.

Tandis que la néphrite aiguë congestive est ordinairement répandue largement dans toute la substance corticale, la néphrite phlegmoneuse, celle qui suppure et donne lieu aux abcès du rein, est toujours une affection circonscrite à l'aire de distribution de quelque vaisseau sanguin ; c'est une affection disséminée. Les foyers de suppuration et ceux d'infiltration cellulaire qui précèdent l'état purulent ne sont jamais reliés entre eux par des traînées de diapédèse continues ; les lésions sont circonscrites et très souvent absolument isolées les unes des autres, bien qu'elles se produisent dans des points où les nodules inflammatoires finiront par devenir voisins jusqu'au contact.

Si l'on fait dans un rein qui est le siège d'une néphrite phlegmoneuse des coupes suivant l'axe d'une des pyramides (parallèlement à la direction des tubes collecteurs, on voit de distance en distance, au milieu du parenchyme rénal absolument normal, des fusées vasculaires qui naissent sur les limites de la substance corticale et de la médullaire, c'est-à-dire au niveau du point où les irradiations médullaires se détachent de la masse de la py-

ramide pour traverser à la façon des traits d'un éventail la substance tubulaire et la diviser en marquant le centre de chacun de ces lobules. Ces fusées au sein desquelles existe une injection permanente sont les artères et les veines qui commandent la circulation du point du rein envahi par l'abcès. La congestion dont elles sont le siège est d'une extrême intensité ; cette injection naturelle se comporte absolument comme une injection forcée. Les tubes collecteurs immédiatement adjacents à la fusée congestive sont aplatis, et leur lumière est effacée par la la dilatation latérale du vaisseau sanguin.

Si maintenant nous pratiquons des coupes méthodiques dans chacun des foyers de néphrite suppurative situés dans la substance corticale, nous trouvons des phénomènes bien différents de ceux que nous avons constatés dans la néphrite congestive.

Tandis que dans la néphrite congestive l'infiltration des espaces interorganiques est diffuse, peu considérable, presque toujours produite par la simple insinuation des globules blancs dans les espaces développables sans que ces derniers aient été réellement distendus par une haute pression, la diapédèse qui va former un foyer d'œdème phlegmoneux s'effectue d'un coup sur un point précis et dissocie, à proprement parler, tous les éléments du rein à la façon de la boule d'œdème artificiel de Ranvier faite avec la seringue de Pravaz.

Dans un premier cas, le point de départ de la diapédèse a été un des vaisseaux intertubulaires; on voit alors un foyer de plusieurs millimètres d'étendue formé par un exsudat coagulé sous forme de fibrine granuleuse et englobant des globules blancs qui sont tous en contact sans

arrangement les uns par rapport aux autres, tous petits, à noyaux bourgeonnants, à protoplasma peu volumineux. Au centre de cet îlot qui suppurera fatalement, on trouve çà et là des tubes contournés complètement isolés des autres et comme disséqués par le liquide exsudé. Sur la marge de l'îlot les tubes deviennent plus nombreux et plus rapprochés; à la périphérie, le foyer de globules blancs envoie des prolongements qui pénètrent comme des coins entre les éléments tubulaires et les dissocient incomplètement. Tout autour de ce foyer de diapédèse compacte marqué sur les préparations observées à un faible grossissement par des nappes à bords étoilés colorées en violet ou en rouge homogène, suivant qu'on s'est servi de l'hématoxyline ou du carmin, existe une zone plus ou moins considérable d'inflammation congestive au delà de laquelle la substance tubuleuse reprend ses caractères normaux. Dans cette zone, les épithéliums striés sont restés absolument inaltérés; mais une congestion vasculaire intense existe, les vaisseaux afférents des glomérules sont énormément dilatés, les anses vasculaires sont développées et remplies de sang, sur certains points on trouve des globules rouges dans la capsule de Bowman au milieu de boules ou de grains albumineux que l'on rencontre sous forme de cylindres colloïdes qui injectent les tubes contournés commandés par le glomérule. Ce sont là les caractères de l'*œdème glomérulaire* que nous décrirons plus loin dans ses détails en parlant de la néphrite typhoïde.

Non seulement, au centre du lac de globules blancs formant le foyer phlegmoneux, on trouve des tubes contournés isolés et dont l'épithélium strié ne présente

pas de modifications appréciables, mais aussi des tubes dont la paroi propre attaquée par les globules blancs a été détruite par eux ; le tube contourné est de la sorte éventré, son épithélium perd sa régularité, il n'a plus de point d'implantation, puisque la basale lui fait défaut. Le reste du tube se reconnaît seulement parce que l'on voit, au sein de l'îlot des globules blancs, des cellules épithéliales du rein plus ou moins rangées en cercle. Sur beaucoup de points tout un segment du cercle épithélial a disparu. De même dans l'îlot, si grand qu'il soit, on ne trouve plus de vaisseaux capillaires ni de traces d'éléments connectifs. Ces phénomènes de destruction sont catactéristiques de l'inflammation phlegmoneuse ; devant elle tout disparaît, tout revient à l'état embryonnaire ou est détruit : membrane propre et éléments cellulaires des capillaires, membrane propre et éléments épithéliaux des tubes contournés.

Dans la néphrite phlegmoneuse, le point de départ de l'inflammation cellulaire peut être aussi bien le glomérule que tout autre vaisseau ; on voit alors les globules blancs remplir la capsule, s'amasser autour d'elle et au delà, dissocier les tubes contournés, puis détruire et faire fondre pour ainsi dire avec une rapidité plus ou moins grande les capillaires du glomérule, la capsule de Bowman, et les éléments qui remplissent les espaces intertubulaires qui sont au delà de cette capsule.

D'autres fois c'est dans la gaine connective d'une artériole ou même d'une artère interlobulaire que se produit le foyer phlegmoneux : les fibres élastiques, les faisceaux connectifs se ramollissent et disparaissent, les

cellules fixes prolifèrent activement, et contribuent pour leur part à la néoplasie inflammatoire.

Bientôt, les éléments embryonnaires des foyers phlegmoneux, soit constitués par des globules blancs émigrés, soit résultant de la prolifération des éléments cellulaires fixes, subissent la mort sur place et se transforment en globules du pus. L'inflammation est suppurée et l'on est en présence de véritables abcès. Alors la masse du foyer formée par les globules devient cassante, se désagrège, se sème de granulations graisseuses et, sur les préparations recueillies dans l'eau, s'émiette de façon à laisser voir de larges pertes de substance au milieu des foyers.

Ce processus est tout à fait différent de celui que l'on constate dans la néphrite congestive. On pourrait dire que dans cette néphrite les globules blancs s'insinuent par leur activité propre dans les espaces interorganiques, tandis que dans la néphrite phlegmoneuse la diapédèse s'effectue de façon à tout dissocier, tout séparer mécaniquement comme le ferait une injection forcée, avant que ne se produisent les phénomènes destructifs qui sont ici réguliers et constants sur le point intéressé, tandis qu'on les rencontre exceptionnellement ou pas dans la néphrite congestive.

Il est une autre altération du rein qui se comporte tout d'abord à la façon de la néoformation phlegmoneuse, mais qui évolue ensuite d'une manière bien différente : je veux parler de la néoformation leucémique. Dans certains cas de leucémie, on observe dans la substance corticale du rein des foyers d'envahissement par les globules blancs disposés d'une façon tout à fait analogue à celle qui carac-

térise l'inflammation phlegmoneuse. De larges îlots dont le centre est formé par des globules blancs dissocient les tubes contournés, les écartent mécaniquement les uns des autres, les aplatissent ainsi que les glomérules jusqu'à les effacer complètement. Puis on voit à leur périphérie des prolongements en forme de rubans qui pénètrent dans les espaces intertubulaires en les distendant de moins en moins. Sur sa marge, le point d'envahissement leucémique s'atténue progressivement jusqu'à disparaître, séparant de moins en moins les uns des autres les tubes et les glomérules.

Mais ici les choses se passent tout autrement que dans le phlegmon; les globules blancs restent toujours vivants, et demeurent longtemps hors des vaisseaux et réunis en foyer dans les espaces interorganiques, en même temps qu'il conservent leur vitalité, ils deviennent les agents d'une édification connective particulière: ils construisent du tissu réticulé identique à celui des ganglions lymphatiques; l'îlot de diapédèse se transforme en un îlot de lymphadénôme diffus.

Quand on traite par le pinceau une coupe mince passant par un foyer d'envahissement leucémique, on dégage le tissu reticulé dont les mailles sont occupées par les globules blancs. Comme le tissu caverneux d'un ganglion lymphatique, ce tissu réticulé se montre avec les travées disposées comme celles de l'épiploon ou du méso-péricarde : les cellules fixes disposées à la surface des travées et largement étalées sur les points nodaux, les réseaux capillaires néoformés et dont chaque vaisseau sert de point de départ et d'appui aux trabécules. Enfin l'on peut constater un fait intéressant, sur la marge de la

lésion l'on reconnaît que les espaces intertubulaires sont cloisonnés par le tissu réticulé dont les travées s'insèrent d'une part au capillaire sanguin qui traverse l'espace et de l'autre sur la membrane propre des tubes contournés et sur la capsule des glomérules.

La signification connective de ces espaces est ainsi mise hors de doute ; les membranes propres des tubes et des glomérules jouent le rôle évident de fibres de tissu conjonctif, puisqu'elles servent d'insertion et de point de départ aux faisceaux d'une variété particulière de ce tissu. On voit en outre que l'augmentation de volume des bandes de tissu réticulé intercalées aux tubes et aux glomérules s'est faite par un élargissement progressif des espaces intertubulaires de plus en plus agrandis ; fait qui permet de déduire légitimement, ainsi que nous l'annoncions tout à l'heure, la signification connective initiale de ces espaces.

L'étude du lymphadénôme diffus du rein nous montre en outre quelle est l'importance de l'infiltration des espaces interorganiques du rein par les globules blancs au point de vue des néoformations connectives ultérieures. M. Chandelux, et après lui MM. Larroque[1] et Champeil ont en effet montré que lorsque des cellules lymphatiques restent longtemps réunies en foyer, et conservent sous cette forme leur activité, elles édifient véritablement autour d'elles le tissu connectif sous la forme réticulée. Cette observation permet de formuler cette loi générale que les cellules lymphatiques peuvent exercer sur l'activité formative du tissu conjonctif qu'elles parcourent une

[1] Larroque, thèse de doctorat, août 1880.

influence que l'on pourrait désigner sous le terme *d'action de présence*, en vertu de laquelle une végétation des tissus peut s'effectuer. Quand il s'agit d'un véritable foyer de cellules lymphatiques, c'est ordinairement le tissu réticulé qui s'édifie. Quand ces mêmes cellules sont disséminées à l'état d'infiltration pure et simple, et non plus sous forme de foyers agglomérés, la néoplasie connective affecte alors la forme de tissu connectif ordinaire.

Ces notions sont extrêmement précieuses pour comprendre l'action sclérosante des foyers d'infiltration lymphatique consécutifs à la persistance des diverses variétés de l'œdème rénal. Souvent le résidu d'une néphrite congestive, et, comme nous le verrons plus tard celui même d'une néphrite catarrhale ou d'une congestion œdémateuse simple du tissu conjonctif rénal, pourra déterminer la mise en train d'un processus interstitiel chronique, dont nous étudions actuellement le point de départ et dont nous poursuivrons ultérieurement pas à pas l'évolution dans ses diverses étapes.

Avec les données que nous venons d'acquérir, nous pouvons facilement définir la néphrite congestive : la néphrite congestive est une inflammation diffuse de globules blancs vivants, sans tendance à la suppuration, facilement résoluble comme l'érysipèle, s'accompagnant d'une albuminurie d'origine non glomérulaire et simplement due à des ruptures des capillaires péritubulaires. C'est le plus souvent une affection fugace, mais qui cependant, en mettant en activité les propriétés formatives propres du rein, pourrait devenir dans certains cas l'origine de néphrites interstitielles chroniques.

Cette néphrite mérite de conserver le nom de néphrite congestive plutôt que celui de néphrite interstitielle qui a été proposé pour la définir ; elle ne conduit pas en effet directement aux néoplasies fixes intertubulaires; c'est trompé par de grossières apparences que le professeur Kelsch a parlé de la production de bourgeons charnus dans cette affection. Pour que l'on puisse donner à un îlot embryonnaire le nom de bourgeon charnu, que faut-il en effet? Il faut que les cellules du bourgeon se soient fixées pour former un tissu : tissu de granulation des auteurs allemands, tissu embryonnaire des auteurs français, dans lequel les cellules indifférentes sont groupées autour de capillaires néoformés et sont emprisonnées dans une substance connective composée de fines fibrilles, noyées au sein d'une substance amorphe, collagène et ne dessinant pas les travées régulières du tissu réticulé. Or dans la néphrite congestive tous les globules blancs sont mobiles, libres les uns par rapport aux autres, jamais réunis par un ciment, même quand ils forment des lacs ou des travées épithélioïdes ; aussi l'inflammation est-elle variable, facilement résoluble ; elle disparaît souvent en quelques jours ou en quelques heures sans laisser de traces appréciables ; ce que ne fait jamais l'inflammation qui a édifié des bourgeons charnus et pour laquelle la cicatrisation par formation de tissu inodulaire est absolument inévitable.

De même donc que l'érysipèle, l'affection qui nous occupe est capable de se dissiper avec rapidité; mais en ayant mis en activité les éléments fixes du tissu connectif intertubulaire, elle peut être le point de départ de la véritable néphrite interstitielle, surtout si l'œdème

aigu se prolonge ou s'il récidive un certain nombre de fois à intervalles rapprochés. Le parallèle entre l'érysipèle et la néphrite congestive se poursuit alors : on sait que l'érysipèle à répétition donne presque fatalement naissance à la dermite hyperplasique (éléphantiasis, pachydermie simple).

Tous les tissus du groupe connectif maintenus dans des conditions d'œdème soutenu obéissent en effet à la loi générale posée par M. Renaut en 1874[1], à savoir : que l'œdème prolongé produit dans les tissus une excitation formative qui détermine leur végétation exubérante et aboutit en fin de compte à leur cirrhose.

[1] J. Renaut. *Contribution a l'étude anatomique et clinique de l'érysipèle et des œdèmes de la peau.* — Paris, Masson, 1874.

CHAPITRE IV

HISTOLOGIE PATHOLOGIQUE DE L'ŒDÈME AIGU CATARRHAL DU RÉIN. NÉPHRITE MIXTE CATARRHALE

Sommaire. — Le type de la néphrite aiguë catarrhale est la néphrite typhoïde; description sommaire de cette affection ; catarrhe de toutes les voies collectrices (système de Henle, rayons médullaires, tubes de Bellini). — Œdème albumineux glomérulaire, injection albumineuse des tubes contournés. — Modification de l'épithélium strié, sa tuméfaction granuleuse, sa mort rapide; il donne lieu aux cylindres granuleux et non aux cylindres colloïdes. — Origine catarrhale des cylindres épithéliaux.

La lésion rénale est toujours accompagnée d'œdème congestif périlobulaire léger. — Conséquences rapides de cet œdème soutenu; édification scléreuse (*a*) des îlots embryonnaires intertubulaires (*b*), des exsudats glomérulaires (*c*), des exsudats tubulaires.

Forme urémique exagérée de ce type. Inondation albumineuse subite et totale de toute la substance corticale. — Évolution de la néphrite catarrhale, son mode de restauration, traces qu'elle laisse dans le rein.

Tous les cliniciens connaissent les caractères séparatifs nets qui différencient dans une muqueuse l'inflammation congestive dont le type est par exemple l'érysipèle, et l'inflammation catarrhale dont le type peut être pris dans le coryza. Tandis que dans l'érysipèle l'œdème aigu congestif aboutit à une véritable invasion des espaces interorganiques par les globules blancs créant, si on peut ainsi s'exprimer, une sorte d'inondation globulaire et

que les épithéliums adjacents subissent des modifications extrêmement minimes sous l'influence du processus; dans l'inflammation catarrhale il en est tout autrement. Très souvent dans cette dernière affection le point de départ de tous les phénomènes pathologiques observés est dans une lésion directe des épithéliums de revêtement. Pour le coryza déterminé par les poussières ou les gaz irritants ou même l'action du froid, l'étiologie est claire. Dans un grand nombre d'autres cas la cause est plus mystérieuse, et l'on sait seulement que les épithéliums participent activement au processus.

Nous allons prendre pour type des inflammations catarrhales du rein la néphrite de la fièvre typhoïde. Comme la plupart des déterminations morbides qui se produisent au cours de la dothiénentérie, cette inflammation affecte en effet un type catarrhal accusé sur lequel ont insisté un certain nombre d'auteurs. Nous ne faisons pas ici l'historique de la question, les travaux des classiques, ceux très intéressants du professeur Bouchard [1] qui le premier a relié la néphrite typhoïde à l'élimination des bacteries, la récente description analytique fournie par M. Renaut, et enfin la thèse de notre collègue et ami le Dr Petit, nous dispensent d'entrer dans les détails de la littérature médicale à ce sujet. Nous n'ajouterons du reste rien de très particulier aux descriptions précédentes, le seul point sur lequel nous insisterons, c'est la place qu'il convient d'accorder à la néphrite typhoïde dans le cadre des inflammations rénales. Comme elle est jusqu'à présent la mieux connue de toutes les inflammations distinctes du type que

[1] Bouchard, *Société de Biologie*, 6 nov. 1880.

nous venons de décrire, il est en somme plus logique de faire porter sur elle et non sur une autre la discussion nécessaire à notre sujet.

Le phénomène que l'on observe constamment dans la néphrite qui survient au cours du second ou du troisième septénaire de la dothiénentérie, c'est un état catarrhal des tubes collecteurs plus marqué dans les tubes de Henle et dans les rayons médullaires intracorticaux que dans les tubes de Bellini qui, par leur agglomération, constituent le système de la pyramide. Il y a déjà longtemps que Rosenstein a signalé l'existence du catarrhe sur l'importance duquel a plus récemment insisté dans son cours M. le professeur Pierret, qui lui fait jouer un rôle capital dans le reste des lésions. Ce catarrhe est caractérisé par une légère desquamation de l'épithélium clair et non bacillaire des voies collectrices. Cet épithélium se montre avec des noyaux toujours aisément colorables par le carmin et l'hématoxyline. Le protoplasma est souvent gonflé et renferme parfois deux noyaux; un certain nombre de cellules sont devenues caduques et s'accumulent dans la lumière du tube, parfois de manière à former une rangée concentrique à celle qui est adhérente à la paroi. Ceci revient à dire que l'épithélium des tubes de Bellini et des rayons médullaires est le siège d'une évolution active ayant souvent pour résultat une desquamation tubuliforme. Les dépouilles épithéliales ainsi produites se retrouvent toujours dans l'urine, où elles contribuent à la formation de ce que l'on appelle les cylindres épithéliaux. C'est là une lésion légère, car on la retrouve fréquemment dans l'état quasi normal consécutif au fonctionnement exagéré du rein, qui suc-

cède par exemple à un excès de boisson, à un accès de fièvre, etc.

Les lésions sont analogues dans les rayons médullaires et dans les tubes de Henle. Sur toutes les voies collectrices il reste donc un catarrhe très net et s'accompagnant de desquamation intense; mais l'épithélium, qui est le siège de l'irritation catarrhale, a partout conservé sa vitalité : partout les noyaux des cellules se colorent sous l'influence des réactifs avec une extrême intensité, comme le font les noyaux des éléments fixés dans leur forme pendant leur vie.

Cet état catarrhal s'accompagne d'une congestion particulière des vaisseaux périlobulaires et de ceux des glomérules. Les glomérules ne sont pas ici envahis par un nombre considérable de globules blancs qui s'arrêtent dans leurs anses vasculaires, mais ils laissent transsuder un liquide albumineux dans la cavité de la capsule de Bowman. Cet exsudat est formé soit par une masse que la coagulation résout en grains, en boules analogues aux boules sarcodiques, et qui sème la cavité capsulaire d'une infinité de petites granulations hyalines teintes en rose clair sur les préparations faites avec l'éosine hématoxylique, soit par des calottes albumineuses d'une réfringence et d'un éclat semblable à celui de caillots de lymphe, apparaissant sur des coupes comme des croissants qui séparent le glomérule de la paroi, et dont la masse se poursuit dans le col glomérulaire et dans le tube contourné, comme le ferait une injection de gélatine. Quand on pousse dans les vaisseaux du rein une masse à injection préparée avec de la gélatine incolore et qu'on soutient la pression jusqu'à la production de ruptures on reproduit exactement le phéno-

mène que nous venons de décrire. L'injection pénètre dans la capsule glomérulaire, puis dans le col du glomérule et envahit enfin le tube contourné.

Cet œdème *albumineux glomérulaire*, en vertu duquel une portion du plasma est lancée dans les voies urinaires au lieu et place du produit normal de la dialyse glomérulaire, existe aussi à un moindre degré dans toute la zone marginale des lobules. On voit alors des espaces intertubulaires se développer et se remplir d'exsudats albumineux translucides, dans lesquels on ne trouve que peu ou point de globules blancs. Les capillaires sanguins qui traversent ces espaces se rencontrent environnés et séparés des parois des tubes par le liquide de l'exsudat. Enfin les veines largement dilatées sont remplies d'un liquide chargé de globules sanguins en très petit nombre, et se sont vraisemblablement chargées, par résorption, d'une partie du liquide œdémateux qui distend les lacunes interorganiques sur la marge des lobules. Ces veines jouent dans cette circonstance un rôle analogue à celui des lymphatiques des autres tissus : elles se substituent dans la fonction aux vaisseaux blancs canalicules dont l'existence est au moins douteuse dans la subtance corticale ainsi que nous l'avons indiqué précédemment.

En même temps on trouve constamment autour du lobule, dans la zone des glomérules et principalement autour de chaque système formé individuellement par ces derniers, de petits points d'infiltration des espaces interorganiques par les globules blancs. Mais il ne s'agit pas ici d'une infiltration diffuse filant dans toutes les fentes et les remplissant toutes comme dans le cas pré-

cédemment décrit de la néphrite congestive. L'exsudation œdémateuse se comporte comme celle particulière aux inflammations catarrhales, elle est discrète, forme çà et là des épanchements de liquide albumineux et sur d'autres points de petits foyers de diapédèse exactement comme dans une muqueuse laryngée nasale ou bronchique soumise à l'inflammation catarrhale.

Comme tout le système vasculaire n'est pas envahi brusquement par les globules blancs, les glomérules continuent à filtrer un liquide analogue à celui de l'urine, mais différent de ce dernier en ce sens qu'il est exsudé sous haute pression de façon à laisser passer une partie de l'albumine du sang. On sait en effet par les expériences de Ranvier sur l'œdème expérimental que dès que la pression intravasculaire des capillaires a dépassé une certaine limite, leur membrane propre laisse filtrer un liquide chargé d'albumine, dépourvu de fibrine, pauvre en globules blancs, différant par le second caractère de l'exsudat du phlegmon diffus, et par le troisième de celui de l'œdème congestif. C'est la sérosité de l'œdème vulgaire, en un mot.

Injectée dans le système des tubes contournés, la sérosité albumineuse diffère cependant très notablement de celle de l'œdème simple; une fois qu'elle est rendue dans les voies urinaires, elle y acquiert rapidement la propriété de se concréter, de se coaguler pendant la vie, pour former ce que l'on appelle les tubes colloïdes. Une pareille transformation s'observe dans certains cas d'œdèmes lymphatiques, celui du prépuce ou des grandes lèvres, par exemple, dans lequel la lymphe, emprisonnée dans les mailles du tissu conjonctif, forme déjà sur les

pièces fraîches de petits caillots tremblotants ayant la consistance d'une gelée. La calotte albumineuse qui se produit à la surface du bouquet glomérulaire dans la capsule de Bowman diffère très peu, sur les préparations faites après durcissement, des premières portions du moule hyalin qui se poursuit dans le tube contourné. Mais l'injection albumineuse, en se poursuivant dans les tubes, prend progressivement de la consistance, de l'homogénéité et de l'éclat; elle se concrète pour ainsi dire. L'on ne connaît encore qu'imparfaitement le mécanisme de cette transformation, mais ce que l'on peut affirmer, c'est que la substance des tubes hyalins vient des glomérules, se poursuit dans les tubes contournés, s'effile pour passer dans l'anse de Henle, se renfle dans les canaux intermédiaires, exactement à la façon d'une injection de gélatine. Les préparations d'urines recueillies par M. Renaut dans la néphrite typhoïde ne laissent pas de doute à cet égard. Sur l'une d'elles nous avons vu de la façon la plus manifeste le moule parfaitement calibré et reconnaissable d'un tube de Henle à l'extrémité d'un gros cylindre provenant des tubes intermédiaires et qui avait été expulsé spontanément et trouvé dans une urine prise dans la vessie par cathétérisme sur le vivant.

L'injection albumineuse des tubuli-contorti a donc pour origine principale, dans les néphrites catarrhales, l'exsudation albumineuse qui se fait à la surface du glomérule.

Mais si les tubes collecteurs présentent nettement les lésions du catarrhe et si les marges de tous les lobules (zone des glomérules) montrent les altérations caractéristiques de l'œdème catarrhal, l'épithélium des tubes

contournés et tout aussi bien celui des tubuli qui tiennent aux glomérules que celui des tubes intermédiaires à l'anse de Henle et aux tubes de Bellini ou aux rayons médullaires, nous offre des lésions remarquables sur lesquelles nous devons nous arrêter. Tout l'épithélium strié formé par des cellules à bâtonnets a subi dans la néphrite typhoïde intense la tuméfaction trouble signalée par les anciens auteurs comme caractéristique de la néphrite parenchymateuse. Tantôt l'altération est générale; il n'est pas un tube contourné dans toute la surface corticale qui ne la présente; tantôt elle est plus ou moins répandue, mais toujours largement en nappes, en traînées et en îlots.

L'altération consiste dans un énorme gonflement de la masse protoplasmique qui foisonne pour ainsi dire; la cellule n'a plus les contours nets, limités par des lignes droites sur les trois côtés non adhérents à la basale que l'on observe dans les cellules épithéliales striées des reins normaux fixés dans leur forme par le bichromate d'ammoniaque. La masse protoplasmique ressemble à celle des cellules à noyaux multiples de la moelle des os. Elle est limitée par un bord festonné dont les arcs sont convexes; souvent elle s'est fragmentée en boules granuleuses qui se sont détachées de la masse et qui obstruent la lumière du tube. Le picrocarminate d'ammoniaque colore ce protoplasma gonflé en brun orangé, l'éosine hématoxylique le teint en rose pur à la façon des masses protoplasmiques finement granuleuses des cellules jeunes ou des globules blancs géants du sang des poissons et du sang de l'homme atteint de leucémie. L'acide osmique ne décèle pas dans ces masses de granulations graisseuses vraies

colorées en noir. La graisse n'apparaît que sur les préparations fixées par l'alcool et traitées ensuite par l'acide acétique ou l'acide formique. Il s'agit donc ici d'une altération nutritive tout à fait analogue à celle qui a été signalée par M. Ranvier dans les cellules fixes du tissu connectif modifié par l'œdème vulgaire. On sait en effet qu'on voit apparaître dans ces cellules revenues à la forme globuleuse des granulations réfringentes qui n'ont pas d'abord les caractères de la graisse et qui par conséquent sont de simples gouttes sarcodiques, gouttes qui, au bout de vingt-quatre ou quarante-huit heures se réduisent à l'état de graisse neutre véritable, parce qu'elles ont subi une série de dédoublements cadavériques qui ont dégagé les graisses des combinaisons instables qu'elles affectaient avec les albuminates du protoplasma au sein duquel elles n'existaient pendant la vie que dans un état larvé, que l'on peut comparer à celui où elles se trouvent dans un savon.

Il est donc inexact de dire, comme, par exemple, MM. Hanot et Legroux[1], que dans la néphrite typhoïde il existe une stéatose de l'épithélium strié. Les cellules n'en ont pas moins subi une altération profonde et dans les cas bien marqués tout l'épithélium strié, après avoir subi la tuméfaction granuleuse, ne tarde pas à être frappé dans sa vitalité. En effet, on commence par voir çà et là des cellules dont le noyau ne se colore pas par l'hématoxyline, ce réactif par excellence des noyaux qu'il marque en violet intense partout où il les trouve. Si l'on examine bien, on voit que les noyaux de l'épithélium

[1] Hanot et Legroux, Observations d'Albuminurie dans la fièvre typhoïde *Arch. gén. de Méd.*, déc. 1876.

strié sont alors réduits à des disques pâles granuleux, incolores et comme desséchés. Sur d'autres points, il est impossible de retrouver le noyau au sein de la masse granuleuse formée par le protoplasma tuméfié. En un mot, les noyaux se comportent comme ceux des cellules depuis déjà longtemps mortes, comme ceux des globules de pus par exemple; ils sont ratatinés, réduits à leur mince enveloppe, ils ne se colorent plus. Ce fait n'est pas en contradiction avec cet autre fait que les noyaux des cellules ne prennent pas leur coloration élective tant que les éléments auxquels ils appartiennent sont vivants et que la mort de l'élément que l'on plonge dans un réactif colorant est marquée par le moment où ses noyaux commencent à se colorer. Les éléments anatomiques d'un organe ou d'un tissu fixés dans leur forme par les réactifs coagulants soit dans l'état vivant, soit peu de temps après leur mort individuelle, se teignent parfaitement sous l'influence de l'hématoxyline ou du picrocarmin par exemple. Les éléments qui sont morts depuis longtemps et qui ont subi au sein de l'organisme vivant des modifications cadavériques, les cellules qui occupent un foyer purulent ou l'aire d'un infarctus par exemple, sont de véritables et anciens cadavres d'éléments anatomiques; leur noyau ne se colore plus.

Ainsi dans l'œdème catarrhal les éléments les plus différenciés du rein, éléments altérables au même degré que les fibres musculaires ou que les bâtonnets de la rétine, meurent par masses, et souvent dans les préparations il est impossible de trouver plus de trois ou quatre cellules dont le noyau soit coloré, montrant ainsi dans l'élément l'existence d'un reste de vitalité De pareilles

préparations colorées avec l'éosine hématoxylique offrent à la fois un aspect élégant et frappant : tous les tubes contournés sont teints uniformément en rose, leur lumière est rendue festonnée par le gonflement des cellules épithéliales et envahie par des boules granuleuses, résultat de la fragmentation de ces mêmes cellules. Tous les tubes de Henle, tous les rayons médullaires, tous les tubes de Bellini, sont au contraire teints en violet, et leurs noyaux marqués en bleu pur, plus nombreux qu'à l'état normal à cause de l'existence de l'état catarrhal, forment des traînées qu'on distingue au milieu du labyrinthe comme si l'on avait injecté le système des voies collectrices. Dans les irradiations médullaires coupées parallèlement à leur direction axiale, les canaux intermédiaires à épithélium strié sont aussi détruits que ceux attenants aux glomérules, et se montrent comme de larges bandes roses et granuleuses.

L'épithélium strié, extrêmement vulnérable, ne peut donc conserver longtemps sa vitalité au milieu de l'élément catarrhal intense. Ce caractère très net sépare du premier coup l'inflammation congestive de l'inflammation catarrhale, puisque dans la première ce n'est qu'exceptionnellement et par places que l'épithélium strié s'est détruit par tuméfaction granuleuse.

Les débris de l'épithélium strié qui remplissent la lumière des tubes contournés n'ont point ici la forme de boules sarcodiques. La transformation cavitaire des cellules épithéliales indiquée par Cornil comme étant l'origine des cylindres hyalins, n'existe pas ici. Lorsque, sous l'influence du liquide urinaire, qui, continuant à être sécrété par les glomérules, traverse les tubes altérés,

l'épithélium granuleux de ces derniers est expulsé dans la vessie, il forme dans les sédiments urinaires une variété particulière de cylindres : les cylindres granuleux que l'on rencontre constamment à côté des cylindres colloïdes et des cylindres épithéliaux.

Les cylindres colloïdes indiquent l'existence de l'œdème albumineux glomérulaire.

Les cylindres épithéliaux formés de cellules épithéliales et dont le noyau se colore indiquent le catarrhe des tubes collecteurs.

Les cylindres granuleux qui, sous l'influence de leur séjour prolongé dans le liquide urinaire, peuvent devenir granulo-graisseux, parce que sous l'influence du milieu dans lequel ils sont contenus leur graisse larvée peut se dédoubler en donnant de la graisse neutre, sont l'indice de la tuméfaction trouble de l'épithélium strié.

Ces trois sortes de cylindres se retrouvent constamment dans les urines des sujets atteints de néphrite aiguë catarrhale, et leur réunion constitue un caractère important de cette affection.

Nous avons vu plus haut qu'il existe toujours autour des glomérules, et même dans toute la périphérie du lobule rénal, un certain état d'œdème congestif léger. Dans les néphrites catarrhales, qui ont duré quelque temps, l'infiltration des espaces intertubulaires par les globules blancs joue comme toujours son rôle d'excitant. C'est pourquoi lorsque la mort survient dans la fièvre typhoïde accompagnée de néphrite, vers le milieu ou la fin du troisième septénaire, des édifications scléreuses ont déjà commencé à se produire dans le rein altéré.

a) Les îlots embryonnaires sont le point de départ le plus ordinaire de la production de tissu connectif embryonnaire néoformé. On voit alors les cellules fixes se multiplier, après être revenues à la forme ronde, puis le réseau cellulaire caractéristique du tissu muqueux apparaître, enfin la substance fondamentale qui unit et sépare les jeunes cellules connectives anastomosées dans tous les plans devenir peu à peu fibrillaire puis nettement fibroïde. On peut suivre ces divers stades des nodules et des bandes de cirrhoses sur une même préparation d'un même rein ou sur des coupes faites sur plusieurs points de la substance corticale.

b) L'exsudat albumineux épaissi et devenu colloïde qui occupe certains espaces intertubulaires ne renferme, avons-nous dit, qu'une faible quantité de globules blancs. Plus ou moins rapidement on peut voir ces derniers pousser des prolongements dans tous les sens. La cellule lymphatique se tuméfie, son protoplasma devient granuleux, ses noyaux se multiplient par bourgeonnements successifs. Bientôt des traînées de cellules à noyaux multiples, reliées les unes aux autres par des prolongements protoplasmiques membraniformes et filiformes, peuvent être observées au sein de l'exsudat, qui s'épaissit de plus en plus et prend les caractères de la gelée de Wharton. Nous assistons de la sorte à la fixation des cellules migratrices et à l'édification du tissu muqueux aux dépens de ces cellules, fait d'une très grande importance et sur lequel les auteurs n'ont jusqu'ici pas suffisamment insisté.

c) Les exsudats glomérulaires et tubulaires formés d'un liquide colloïde et transparent sont souvent le siège de modifications analogues, mais qui ne sont pour ainsi dire

que l'ébauche de l'organisation plus complète que nous venons de décrire. Les points où s'opère cette modification ont été désignés par M. Renaut sous le nom de points myxoïdes. Dans les points myxoïdes on voit apparaître, au sein de l'exsudat vitreux produit dans une capsule de Bowman ou dans un tube contourné largement dilaté, des cellules embryonnaires qui poussent des expansions protoplasmiques délicates dans tous les sens. Bientôt elles prolifèrent et s'anastomosent les unes avec les autres de manière à constituer un réseau élégant qui cloisonne la masse de l'exsudat. Ce réseau ne diffère d'un réseau de cellules fixes du tissu muqueux que par sa délicatesse extrême ; les prolongements protoplasmiques sont si déliés et si fins qu'ils ressemblent plutôt à des expansions pseudopodiques qu'à des prolongements protoplasmiques permanents. Il s'agit là cependant d'une forme fixe, car des solutions de bichromate d'ammoniaque, la liqueur de Müller, l'alcool à 30°, etc., ne fixent pas les pseudopodes dans leur forme, et c'est précisément sur les préparations fixées par ces réactifs que le réseau des points myxoïdes a été observé. On voit du reste des indices de la prolifération considérable des globules blancs marqués dans le réseau des points myxoïdes par la production de cellules à noyaux multiples, présentant une protoplasma grenu et qui paraissent se multiplier sur leur bord par bourgeonnements comme certains noyaux à prolongements multiples de la moelle des os.

L'épithélium qui a rempli le tube envahi par la transformation myxoïde a subi un remaniement sous l'influence du processus que nous venons de décrire ; il s'est trans-

formé en revêtement de cellules plates tout à fait analogues à celles d'un endothélium, et sur d'autres points il manque ; vraisemblablement les cellules épithéliales qui ont été frappées par la transformation granuleuse sont l'origine des pertes de substance du revêtement épithélial. Les cellules restées en place perdent du reste plus ou moins leur aspect épithélial régulier, elles envoient des prolongements fins qui pénètrent dans l'exsudat et vont à la rencontre de ceux émanés du réseau cellulaire qui le cloisonne.

Il résulte de ce que nous venons de dire que, non seulement dans les espaces interorganiques, mais encore dans des voies canaliculées et tapissées par un épithélium continu, un exsudat colloïde peut devenir le siège de phénomènes de développement tout à fait particuliers de la part des cellules lymphatiques qui le traversent. Les points myxoïdes existent du reste dans tous les cas où un liquide extrêmement visqueux et dense, présentant des propriétés qui le rapprochent plus ou moins du mucus ou de la substance intercellulaire du tissu connectif embryonnaire, est retenu dans une cavité de nature glandulaire plus ou moins dilatée et devenue kystique.

La première description des points myxoïdes a été en effet donnée par M. le professeur Renaut en 1873[1] dans les glandes du col utérin devenues kystiques et transformées en de véritables petits œufs de Naboth interstitiels. Il s'agissait d'une production rentrant dans le cadre de ce que M. Malassez a appelé depuis épithélioma mucoïde. Enfin MM. Malassez et de Sinety dans leur travail

[1] J. Renaut, Acné du col de l'utérus. *Progrès médical*, 1873.

très complet sur les kystes de l'ovaire, ont retrouvé les points myxoïdes dans les petits kystes en miniature néo-formés que l'on trouve régulièrement dans l'épaisseur de la paroi ou des cloisons des grands kystes proligères,

En décrivant le même processus au sein de l'exsudat colloïde de la néphrite catarrhale, c'est-à-dire dans un milieu tout à fait différent de celui constitué par le produit de sécrétion d'une glande à mucus et ne se rapprochant de ce dernier que par des caractères physiques grossiers, M. le professeur Renaut a été amené à se demander si, en dehors de toute propriété chimique, les cellules lymphatiques qui sont emprisonnées dans un exsudat de consistance colloïde et de nature quelconque, ne sont pas aptes à pousser des prolongements, à se multiplier, à s'anastomoser entre elles et à former des réseaux fins, bref à former une ébauche d'un tissu fixe que l'on peut sans trop de hardiesse considérer comme de nature connective, puisque l'organisation des espaces intertubulaires remplis des exsudats colloïdes, passe par la phase myxoïde pour s'organiser définitivement plus tard en tissu connectif embryonnaire vrai. Les observations faites par M. Renaut sur le corps vitré de très jeunes embryons de mammifères sont absolument favorables à cette manière de voir[1].

Sur un embryon de mouton de douze jours environ les vaisseaux sanguins qui ont pénétré par la fente oculaire et tout autour du cristallin dans la vésicule oculaire secondaire (cupule oculaire de Balfour) forment au-

[1] Recherches inédites qui nous ont été communiquées par M. le professeur Renaut, et qui seront exposées dans le Cours d'anatomie générale de la Faculté de Lyon 1881-82.

tour de la lentille un réseau appliqué directement à la surface de sa capsule et qui n'envoie pas de bourgeons dans l'épaisseur du corps vitré. Ce dernier milieu est absolument formé par un liquide ayant la consistance de la colle ou du blanc d'œuf ou encore de la gelée de Wharton. Il n'existe dans cette masse aucun élément cellulaire indépendant des vaisseaux. Mais sur le fœtus de mouton plus avancé, de même que chez l'embryon humain de deux mois, des bourgeons vasculaires émanés du système hyaloïdien poussent dans l'épaisseur du corps vitré, en affectant la forme bien connue des capillaires en voie de développement. Ces capillaires sont à un certain degré le siège de la diapédèse des globules blancs, et l'on voit les cellules lymphatiques sorties des vaisseaux se répandre dans la substance gélatineuse du corps vitré. Dans les yeux d'embryon fixés par les solutions osmiques, solutions qui agissent avec une certaine lenteur sur le corps vitré lorsqu'on se contente d'immerger l'œil entier dans l'acide osmique, les cellules lymphatiques de la profondeur des tissus ne sont jamais fixées dans leur développement avec leurs pseudopodes étalés ; elles sont régulièrement ramenées à la forme ronde. Or dans le corps vitré l'on voit le long des vaisseaux un certain nombre de cellules rondes, mais de distance en distance on en remarque d'autres présentant d'ailleurs les caractères ordinaires des cellules lymphatiques mais dont le protoplasma s'est arborisé. Les prolongements émanés de cellules plus ou moins distantes les unes des autres se fusionnent, et l'on voit s'édifier de la sorte de petites portions de réseaux tout à fait analogues à celles des points myxoïdes d'une glande mucipare

kystique ou d'un exsudat colloïde de la néphrite catarrhale.

On sait que ce réseau muqueux du corps vitré n'a qu'une existence transitoire; mais ce que l'on ignorait et ce que les observations précitées nous apprennent, c'est que dans la formation du tissu muqueux du corps vitré, la substance fondamentale apparaît la première, le réseau cellulo-formatif prend naissance dans son sein aux dépens de cellules migratrices qui, parvenues dans le milieu muqueux amorphe, s'y fixent, s'y arborisent, s'y anastomosent pour édifier en fin de compte le rudiment d'une des formes du tissu conjonctif.

Comme en réalité les milieux demi-solides constitués par le contenu d'une glande mucipare kystique, par un tube contourné ou une capsule de Bowman envahie par un exsudat colloïde, sont de nature chimique sensiblement différente et n'ont guère de communes que les qualités physiques de viscosité et de semi-fluidité, nous sommes arrivés à conclure que la propriété de se fixer dans de pareils exsudats, de s'y multiplier, d'y pousser des prolongements anastomotiques et d'y former des réseaux, est une propriété générale appartenant aux cellules lymphatiques placées dans de pareils milieux.

Nous dégageons ainsi du rapprochement que nous venons d'opérer entre des faits d'anatomie générale plus ou moins similaires ce fait important que, dans certains exsudats et souvent en dehors de l'action prochaine des vaisseaux (exsudats muqueux colloïdes intraglandulaires), les cellules lymphatiques jouissent de la propriété générale d'édifier par leur propre différenciation et leur adaptation au milieu dans lequel elles ont pénétré, les

formes les plus inférieures du tissu conjontif. L'origine de l'organisation d'un exsudat muqueux ou colloïde est donc tout entière dans les cellules lymphatiques qui le parcourent.

Ce fait est d'une extrême importance dans l'histoire des néoformations connectives qui s'effectuent au sein des parenchymes glandulaires enflammés. Quant à son importance en anatomie générale, la discussion précédente en montre clairement la portée, puisqu'elle établit l'une des conditions dans lesquelles un tissu connectif néoformé provient directement de la transformation des cellules lymphatiques en un réseau cellulo-formatif capable de poursuivre lui-même son développement et d'acquérir par suite les formes connectives supérieures.

Si donc l'on réserve le nom de parenchymateuse à la lésion de l'épithélium strié qui consiste dans sa tuméfaction trouble, et dans la mort sur place bientôt suivie de la fragmentation granuleuse, on voit que la néphrite catarrhale est toujours une néphrite mixte, puisqu'elle s'accompagne à la fois des lésions épithéliales aboutissant à la dégénération et d'un autre côté d'un certain degré d'œdème congestif aboutissant à des néoformations inflammatoires. Mais nous sommes parfaitement d'accord avec les auteurs qui dénient aux lésions dégénératives de l'épithélium strié le caractère inflammatoire. Le terme néphrite parenchymateuse devrait être banni de la terminologie anatomo-pathologique, qu'en clinique on désigne sous le nom des affections du rein qui s'accompagnent de la mort en masse de tout l'épithélium strié, nous n'y voyons d'autre inconvénient que celui du maintien d'un terme depuis longtemps consacré par l'usage; mais en

histologie le mot d'inflammation a un sens précis : pour qu'un épithélium soit enflammé, il faut que les éléments épithéliaux se multiplient. Cette multiplication, qui est caractéristique du mode inflammatoire que l'on appelle catarrhal et qui est spécial aux épithéliums, s'observe au contraire d'une manière très nette dans le système de Henle et dans les rayons médullaires. L'œdème de la néphrite typhoïde présente tous les caractères de l'œdème catarrhal ; quant à l'épithélium strié, il ne participe pas à l'inflammation adjacente, il la subit, et comme il est très vulnérable, il en meurt purement et simplement.

Dans un grand nombre de cas, comme le montre bien l'examen des reins des typhiques morts dans le déclin de la maladie, après avoir présenté les phénomènes que l'on considère actuellement à juste titre comme caractéristiques de la néphrite vraie, les lésions de l'épithélium strié ne sont pas uniformément répandues dans toute la masse. Cet épithélium n'est pas mort tout entier, et par un mécanisme de restauration qu'il est, à vrai dire, actuellement impossible de déterminer d'une manière précise, le revêtement des tubes contournés ne peut se réédifier et la restitution *ad integrum* se produire. Il en est du reste de même dans toutes les inflammations catarrhales intenses. On sait par exemple que dans le choléra, l'entérite catarrhale si considérable que l'on observe et qui s'accompagne de la destruction de la majeure partie de l'épithélium des villosités et des glandes de Lieberkuhn se restaure complètement au bout d'un temps très court. Il en est de même du revêtement épithélial de la muqueuse des fosses nasales à la suite du coryza. Ce qui reste alors, c'est la trace de l'œdème catarrhal qui s'est produit; c'est l'épais-

sissement du tissu connectif subjacent à l'épithélium enflammé. Il en est de même dans le rein affecté de néphrite catarrhale. Les petits îlots périlobulaires d'inflammation interstitielle subsistent pendant un certain temps, puis subissent l'atrophie ordinaire des néoformations cicatricielles, et en fin de compte disparaissent, à moins qu'il n'y ait des récidives de néphrite catarrhale. Dans ce dernier cas, la répétition de l'œdème inflammatoire entraîne les mêmes conséquences que dans le cas de néphrite congestive et alors des inflammations interstitielles se prolongent, s'aggravent par la chronicité et aboutissent en fin de compte aux lésions définitives du rein qui constituent l'un des modes de la maladie de Bright.

Il est des circonstances où la fluxion catarrhale prend des proportions extrêmement considérables. Ces conditions existaient dans le cas de néphrite typhoïde qui a fait le sujet du mémoire de M. le professeur Renaut. Dans ce cas, que l'on doit rapporter à la forme éclamptique, une énorme congestion glomérulaire s'était produite, et l'injection des capsules des tubes contournés, des tubes de Henle, était non seulement d'une extrême intensité, mais s'était opérée sous une pression telle que certains tubes avaient éclaté et que la substance albumineuse avait largement envahi les espaces interlobulaires, d'où elle avait pénétré dans les veines interlobulaires de façon à les distendre au maximum et à y remplacer par masses le sang circulant. Sur les préparations on voit ces veines gorgées par un exsudat qui présente les caractères d'un caillot de lymphe et qui ne contient ni globules rouges ni globules blancs. Dans ces conditions, la circulation rénale est absolument annulée ; puisque brusquement le

cours du sang dans les veines est remplacé par la réplétion de ces dernières par une masse de liquide albumineux analogue à celui qui injecte les tubes contournés et qui constitue dans ceux-ci l'origine des tubes colloïdes.

Cet état s'accompagne le plus ordinairement, quand il est largement répandu dans le rein, de phénomènes urémiques sous forme éclamptique ou comateuse. Lorsqu'il ne se produit que sur un point limité, il n'interrompt que la circulation d'un ou de deux lobules et passe pour ainsi dire inaperçu sans s'accompagner de manifestations réactionnelles propres; mais quand il est assez répandu et assez intense pour annuler la circulation et par cela même ce qui reste du fonctionnement du rein malade, les phénomènes urémiques éclatent et la mort a lieu. L'œdème albumineux est alors la cause immédiate de la terminaison fatale, et ce serait mal comprendre la signification des faits histologiques que de ne voir dans cet envahissement de tous les espaces intertubulaires par un liquide albumineux *filtré*, c'est-à-dire ne contenant ni globules blancs ni globules rouges et formant très rapidement, en s'épaississant, des exsudats qui se comportent à la façon des substances colloïdes, ce serait, dis-je, une erreur capitale que d'assimiler un pareil phénomène à l'œdème vulgaire qui se développe dans les parenchymes, dans le tissu connectif et dans les séreuses sous l'influence du mal de Bright aigu. Nous devions néanmoins signaler cette hypothèse et la combattre, puisqu'elle constitue l'explication proposée par M. le Docteur Rendu[1] pour expliquer l'état des parties dans le cas de

[1] *Revue des Sciences médicales*, 15 avril 1881.

néphrite typhoïde éclamptique publié par M. le professeur Renaut.

Nous avons pris pour type de la description de la néphrite catarrhale celle qui accompagne la fièvre typhoïde, parce qu'elle est la moins connue histologiquement. Si l'on résume le processus, on voit qu'il comporte trois termes principaux :

1° Les lésions épithéliales, catarrhales dans les tubes de Henle et dans les tubes collecteurs, dégénératives dans les tubes contournés et les canaux intermédiaires ;

2° L'œdème congestif périlobulaire aboutissant rapidement à des édifications congestives, à des néoformations inflammatoires interstitielles ;

3° L'œdème albumineux et l'injection des canalicules du rein et des espaces intertubulaires par la variété d'exsudats que nous avons décrits et qui diffèrent absolument du liquide de l'œdème vulgaire par ce fait qu'ils ne renferment pas d'éléments figurés.

Nous pourrions nous abstenir de toute considération sur l'étiologie des néphrites catarrhales dont la néphrite typhoïde n'est qu'un cas très particulier ayant à peine peut-être sa physionomie individuelle. Cependant les remarquables recherches du professeur Bouchard sur la question nous obligent à indiquer du moins ce fait que l'affection que nous avons prise pour type des néphrites catarrhales, paraît liée à l'élimination d'un ferment figuré constitué par une bactérie particulière. On sait aussi que les recherches de Weigert, de Klebs, de M. le professeur Bouchard (communication orale) et de M. Renaut, ont amené à la connaissance d'un parasite de la variole qui se cultive au milieu du liquide des pustules, et qui paraît aussi

exister dans le sang sous la forme bacillaire, tandis que dans les pustules il affecte la forme sphérique. Les anciennes recherches de M. Auguste Ollivier[1] ont fait voir que l'élimination du plomb détermine dans le rein l'apparition d'une néphrite et celles plus récentes de MM. Charcot et Gombault[2] ont affirmé l'existence de cette inflammation du rein consécutive à l'élimination du poison. Il est donc actuellement superflu de discuter l'opinion de Rosenstein qui niait l'existence de cette néphrite d'élimination. Nous n'avons pas fait d'expériences sur ce sujet, mais dans la description peut-être un peu confuse de MM. Charcot et Gombault nous dégageons un fait important, c'est l'existence simultanée d'infiltration lymphatique interstitielle, d'injections albumineuses discrètes des tubes contournés et d'altérations épithéliales caractérisées par l'impossibilité de colorer les noyaux de l'épithélium contourné, impossibilité non constatée dans le texte, mais clairement indiquée par la figure 10 du mémoire inséré dans le n° 1 des *Archives de physiologie* janv. 1881, pl. VI. Il y a donc tout lieu de penser que les néphrites créés par l'élimination de substances toxiques et médicamenteuses affectent toutes plus ou moins régulièrement le type catarrhal, à la façon de la néphrite typhoïde qui nous a servi de type et dans laquelle le processus est si nettement tranché.

En créant dans les espaces intertubulaires qui représentent le tissu connectif de la substance corticale, des lésions d'ordre véritablement inflammatoire et intersti-

[1] Ollivier, De l'Albuminurie, *Archives de Méd.*, nov-déc., 1863, p. 25 29.
[2] Charcot et Gombault, *Archives de Physiologie*, janv.-févr., 1881, p. 126.

tiel, les néphrites catarrhales doivent être considérées comme l'un des principaux points de départ des lésions interstitielles fixes du rein. La répétition dans la peau d'une lésion congestive mobile comme l'érysipèle, ou comme celle d'un processus inflammatoire intense dans la muqueuse aérienne ou intestinale, conduisent fatalement à des lésions définitives qui ont leur premier point de départ dans l'œdème qui accompagne fatalement le flux congestif ou catarrhal. Nous allons voir dans le chapitre suivant que l'œdème vulgaire, déterminé simplement par la stase du sang dans les vaisseaux, conduit à un résultat analogue; de telle sorte que toutes les lésions rénales d'ordre inflammatoire semblent avoir pour aboutissant commun la néphrite interstitielle chronique, la cirrhose du rein qui, une fois produite, va prendre un rôle prépondérant, et effacer pour ainsi dire par le développement qui lui est particulier la trace originelle des affections initiales diverses qui lui auront donné naissance.

CHAPITRE V

ALTÉRATIONS HISTOLOGIQUES DU REIN CONSÉCUTIVES A L'ACTION PROLONGÉE DE LA STASE VASCULAIRE PASSIVE. ÉTUDE DU REIN CARDIAQUE ŒDÉMATEUX

Sommaire. — Complexité des lésions que l'on a réunies sous le terme commun de rein cardiaque. — Cas où les lésions se développent sous l'influence de l'extension au rein de l'athérôme artériel; influence fréquente de la néphrite chronique concomitante. — Ce qu'il faut entendre par rein cardiaque œdémateux.

Le rein cardiaque œdémateux est la conséquence d'une stase passive soutenue. — Etude du rein congestionné; à quoi se réduit l'œdème vulgaire dans le cas particulier du rein. — Les lésions œdémateuses atteignent aussi bien les pyramides que l'écorce.

Examen d'un rein modifié par l'œdème chronique; développement du tissu muqueux intertubulaire dans la papille et la pyramide. Infiltration embryonnaire périlobulaire. — Injection albumineuse discrète des capsules glomérulaires et des tubes contournés. — Mort en masse de l'épithélium strié; lésions catarrhales de l'épithélium des systèmes de Henle et des rayons médullaires. — Le rein cardiaque œdémateux montre les lésions d'une néphrite catarrhale chronique. — Évolution des lésions; cylindres colloïdes, leur étude dans le rayon médullaire; atrophie de l'épithélium, hypertrophie de la basale. Organisation des espaces intertubulaires en tissu fibreux ordonné par rapport aux tubes. Signification générale des lésions observées.

Les complications rénales qui surviennent dans le cours des maladies du cœur sont nombreuses et multiples ; il en résulte que l'on a réuni sous le terme commun de rein cardiaque une série de modifications rénales sou-

vent disparates. Dans les maladies aortiques où l'athérôme joue un grand rôle, dans certaines formes de maladies du système nerveux telles que l'ataxie locomotrice, et qui s'accompagnent à la fois de maladie de Corrigan par exemple et d'albuminurie, le rein est simplement envahi par l'atherôme comme le sont alors la plupart des organes et offre un type de lésion tout particulier. Dans d'autres circonstances on trouve concomitamment à une affection cardiaque les lésions du mal de Bright chronique sous l'une de ces formes. De la sorte on peut dire qu'il y a dans le rein une série d'états morbides variables coexistant fréquemment avec les maladies du cœur, mais ne constituant pas toujours une conséquence immédiate de ces dernières.

Nous avons choisi pour la décrire, celle des lésions du rein, coexistant avec les affections cardiaques, qui paraît être développée sous l'influence directe des effets vasculaires des maladies organiques d'orifices. Ce qui caractérise les affections d'orifices au point de vue réactionnel, c'est en effet le trouble circulatoire qui se produit dans es tissus et dans les organes dès que la lésion n'est plus compensée, c'est-à-dire dès qu'un régime circulatoire suffisant et régulier n'est plus maintenu en dépit de la lésion des orifices cardiaques. Dans la rupture de la compensation, tout se réduit au ralentissement excessif du cours du sang dans les vaisseaux veineux efférents, stase qui entraîne avec elle l'augmentation de la pression intravasculaire dans les réseaux capillaires et le ralentissement consécutif du cours du sang dans ces mêmes réseaux. Ce sont là les conditions pathogéniques les plus puissantes de la production des œdèmes, aussi ces der-

niers se produisent-ils dans les tissus qui sont capables d'en devenir le siège.

Le rein d'un cardiaque étant supposé jusque-là intact, quand l'asytolie se produit et se maintient l'œdème envahit le rein non pas comme il envahit le tissu cellulaire sous-cutané, mais se produit dans la glande rénale en affectant un type tout particulier commandé par la structure même d'un tissu dans lequel la congestion passive, la haute pression et le ralentissement du cours du sang dans les capillaires, ont dépassé la limite compatible avec une circulation régulière.

Comment l'œdème vulgaire peut-il se produire dans le rein? quels sont les effets qui s'y passent quand il s'y maintient? quelles sont les lésions qui caractérisent ce que nous appellerons *rein cardiaque œdémateux*, c'est-à-dire le rein modifié par l'état asystolique, en dehors de toute altération organique préalable?

La caractéristique offerte par l'œdème vulgaire au point de vue histologique, c'est l'irruption dans les espaces interorganiques d'un exsudat non fibrineux chargé d'albumine et renfermant de nombreux globules blancs. Quand les espaces interorganiques sont facilement développables, comme il arrive dans le tissu cellulaire sous-cutané, l'inondation séreuse agit à la façon du liquide que l'on injecte dans ce tissu lâche avec une seringue de Pravaz : les mailles du tissu connectif sont écartées par l'injection. Les cellules fixes voient leurs prolongements protoplasmiques membraniformes et filiformes se briser, elles reviennent sur elles-mêmes en vertu de leur élasticité propre, s'écrasent pour ainsi dire par leur retrait et se sèment de gouttes brillantes, résultat de l'expression

de leur propre substance et qui deviendront au bout de quelque temps des gouttelettes graisseuses.

Mais l'œdème ne peut se produire de cette façon que dans les organes renfermant du tissu connectif lâche, tel que les glandes salivaires ; dans le rein ce sont simplement les espaces intertubulaires qui représentent le tissu connectif et qui reçoivent l'exsudat œdémateux. On sait que jamais l'inondation séreuse de l'œdème vulgaire ne se fait sous une pression aussi forte que celle qui accompagne l'œdème congestif et même l'œdème catarrhal[1]. Dans l'œdème ordinaire il n'y a point de poussée vasculaire active, point de *flux*, comme disaient justement les anciens pathologistes. Il en résulte que les tubuli et les glomérules ne sont pas dissociés comme ils le sont par exemple dans le cas d'œdème inflammatoire ou de rupture vasculaire consécutive à l'oblitération leucémique. Le rein cardiaque œdémateux présente donc simplement une énorme injection des vaisseaux capillaires et veineux et une infiltration modérée des espaces intertubulaires par les globules blancs.

L'infiltration œdémateuse ne pouvant pas s'effectuer librement, à cause de la disposition anatomique des parties, il en résulte que le rein cardiaque est constamment en instance d'œdème sans que ce dernier puisse s'effectuer avec liberté et développer largement les espaces interorganiques. Contrairement à ce qui se passe dans l'œdème congestif et dans l'œdème catarrhal, ce sont surtout les pyramides qui montrent les lésions les plus rapprochées

[1] J. Renaut, Œdème artificiel. *Comptes rendus de l'Acad. des Sciences*, 2 décembre 1878. — Cornil et Ranvier, *Manuel d'Histologie pathologique*, article Œdème, page 443.

de l'œdème vrai, parce que c'est dans cette région que la constitution des espaces intertubulaires se rapproche le plus de celle du tissu connectif lâche. Les lésions du rein cardiaque œdémateux atteignent donc aussi bien la substance médullaire que la corticale et se développent même plus largement dans la zone de distribution des artères droites que dans celle des artères interlobulaires.

Bien que l'œdème rénal se borne pour ainsi dire à n'être qu'une lésion sans cesse en instance, ses effets trophiques ordinaires ne s'en font pas moins sentir sur le tissu connectif du rein et sur les épithéliums de cet organe. Dans le rein cardiaque que nous avons examiné et pris pour type de notre description, la tendance de la néoplasie œdémateuse à la production de la cirrhose est excessivement manifeste. Le tissu conjonctif intertubulaire de la pyramide de Malpighi est revenu sur nombre de points à l'état embryonnaire; sur beaucoup d'autres aussi il est transformé en tissu muqueux type avec ses cellules étoilées et anastomosées en réseaux, et sa substance fondamentale est translucide et homogène comme celle du tissu cellulaire sous-cutané d'un fœtus de deux mois. Dans la substance corticale les espaces intertubulaires de la périphérie des lobules montrent une infiltration embryonnaire, et çà et là des bandes de tissu connectif jeune également à la phase muqueuse du développement. Les effets de pression se font sentir dans le système vasculaire des glomérules; nombre de bouquets capillaires sont gorgés de globules rouges, et çà et là on voit le glomérule entouré par une calotte albumineuse qui se poursuit dans le col du glomérule et dans le tube contourné qui lui fait suite, sous forme de moule hyalin de plus en

plus concret et de plus en plus semblable à un cylindre colloïde.

Les épithéliums ont été profondément modifiés dans un pareil rein. Ceux des systèmes de Henle et des rayons médullaires montrent des lésions légères de catarrhe chronique : multiplication des noyaux épithéliaux, desquamation active des cellules épithéliales. Mais les cellules qui tapissent ces voies collectrices sont restées parfaitement vivantes ; elles ne montrent point de tuméfaction granuleuse, point de transformation graisseuse.

Il en est tout autrement pour l'épithélium strié des tubes contournés et des canaux intermédiaires ; dans les cas types, ceux dans lesquels l'état œdémateux s'est soutenu pendant une longue période asystolique, tout l'épithélium strié a subi la transformation trouble ; l'éosine hématoxylique ne détermine *la coloration d'aucun noyau.*

Dans le cas qui nous a servi de type, l'épithélium strié du rein tout entier avait subi en masse l'altération précitée. Sous l'influence de l'œdème il était mort. (Pl. III, fig. 8.)

On voit donc que les conditions productrices de l'œdème déterminent un léger catarrhe des voies collectrices ; la mort de l'épithélium strié des tubes contournés ; l'édification d'une véritable cirrhose ou néphrite interstitielle chronique. La congestion passive agit donc comme le catarrhe récidivant qui, au point de vue histologique, détermine dans le rein des lésions initiales similaires. Les éléments épithéliaux influencés par les deux processus analogues entre eux dans leur expression anatomique, bien qu'ils soient absolument distincts au point de vue

de leur cause, réagissent d'une façon pour ainsi dire identique.

Les effets de l'œdème se font sentir plus vivement sur certains points du rein que sur d'autres; dans les colonnes de Bertin, par exemple, on trouve assez souvent des lésions scléreuses beaucoup plus avancées que partout ailleurs. Certains groupes de tubes sont envahis par des moules colloïdes qui semblent s'y être fixés et qui développent les canaux au maximum. On voit alors l'épithélium de ces canaux, qui le plus souvent sont des rayons médullaires, subir une modification atrophique curieuse, que nous retrouverons plus loin énormément répandue dans les reins frappés de cirrhose atrophique ; les cellules épithéliales, pressées entre la paroi propre du tube et l'exsudat colloïde, qui conflue et remplit sa lumière, prennent absolument l'apparence d'un endothélium ; ce sont alors des cellules plates parfaitement vivantes et au centre desquelles le noyau fait relief et se colore énergiquement en bleu par l'hématoxyline, en rouge par le carmin ou la purpurine. La membrane propre des tubes s'épaissit alors considérablement. Et enfin, dans les espaces intertubulaires, le tissu connectif s'organise en tissu fibreux vrai, dont les lames régulièrement superposées s'ordonnent autour des tubuli contorti. La sclérose vraie, la néphrite interstitielle à forme cirrhotique est définitivement établie. Nous étudierons dans ses détails le processus de cette dernière dans le chapitre qui va suivre.

CHAPITRE VI

HISTOLOGIE PATHOLOGIQUE DE LA NÉPHRITE CHRONIQUE SUBAIGUE
STADES EMBRYONNAIRE ET MUQUEUX DE LA LÉSION

SOMMAIRE. — L'origine des néphrites chroniques réside dans l'infiltration embryonnaire des espaces interorganiques. — Caractères histologiques présentés par le rein dans le cas où la néphrite chronique est constituée à l'état de cirrhose du rein. — Le stade muqueux doit être considéré comme constituant la lésion initiale d'une néphrite interstitielle formative à développement continu.

État des épithéliums dans la néphrite au stade muqueux ; altération dégénérative persistante de l'épithélium strié ; persistance de l'état catarrhal des tubes collecteurs. — Modification des glomérules ; développement de la basale des tubes contournés et des tubes excréteurs ; organisation myxoïde ; formation des cylindres à couches concentriques.

Inflammation périartérielle. Résumé de l'état du rein à cette période.

Nous avons fait jusqu'ici l'analyse d'un petit nombre de types de néphrites aiguës ou subaiguës qui toutes, hormis la néphrite congestive (qui le plus souvent est fugace et disparaît sans aucune trace), laissent dans le rein une épine inflammatoire apte à se développer et résidant dans une lésion du tissu connectif. De même que partout ailleurs c'est cette lésion connective qui fait toute la gravité de l'affection définitive produite ; et l'on peut dire que devant elle l'épithélium des voies collectives présente seul une réaction inflammatoire du mode catarrhal,

tandis que l'épithélium strié est dès le début frappé dans sa vitalité, meurt et donne naissance à une série de lésions dégénératives. Une pareille considération nous paraît appelée à dominer l'histoire entière des néphrites. Les lésions épithéliales de ces dernières étant, même lorsque l'épithélium a été impressionné en premier lieu, des résultats de la suite du processus inflammatoire qui s'est développé le long des vaisseaux et au dépens du rudiment du tissu connectif qui partout les suit dans leur distribution. Ceci revient à dire que les lésions interstitielles dominent tout, en dehors du cas tout particulier de stéatose épithéliale massive et totale, telle qu'on l'observe dans l'intoxication phosphorée ou dans l'empoisonnement par l'oxyde de carbone. Nous allons donc étudier pour ainsi dire pas à pas et dans ses étapes la néoformation inflammatoire extérieure aux éléments épithéliaux du rein. Cette étude, nous le répétons, n'a pas été faite complètement jusqu'à ce jour, quel que soit l'intérêt qui s'y rattache.

Nous devons nous demander tout d'abord quelle est la lésion qui permet de dire que dans un rein donné l'inflammation interstitielle du tissu connectif est établie.

Lorsque les espaces interorganiques sont simplement infiltrés par les globules blancs, lorsque même les cellules fixes du tissu connectif des espaces intertubulaires de la papille par exemple, sont entrées en prolifération, l'on ne peut tirer d'autre conclusion que la suivante : il existe, une inflammation interstitielle. Il est absolument impossible de dire si cette inflammation restera transitoire s'effacera, ou au contraire continuera son évolution dans le sens productif de manière à édifier au rein du paren-

chyme rénal des productions inflammatoires persistantes.

Il ne suffit nullement, comme nous l'avons du reste déjà expliqué, de trouver dans le rein des amas de cellules embryonnaires pour être en droit d'affirmer qu'une néoplasie inflammatoire définitive s'est produite dans l'organe observé. Les véritables bourgeons charnus ne s'observent pas dans le rein en dehors du cas où cet organe est déjà entièrement envahi et transformé par la dégénération fibreuse. Dans ce dernier cas, ces bourgeons se produisent exactement comme ceux qui se développent dans une plaque de sclérose tuberculeuse du poumon, au sein du tissu fibreux déjà néoformé, et n'ont rien à voir avec le stade initial de la néphrite interstitielle cirrhosante lorsque cette dernière est établie. Dans le rein au contraire elle se manifeste par une néoformation absolument typique et facilement reconnaissable ; le tissu embryonnaire ou plutôt l'infiltration globulaire, devient l'origine de la production du tissu muqueux vrai.

Dans les points envahis par les globules blancs on ne voit pas en effet s'édifier des nappes ou des îlôts d'un tissu analogue à celui des bourgeons charnus ; on ne voit pas les cellules embryonnaires se fixer au sein d'une masse hyaline d'abord, puis devenant progressivement fibrillaire, et dont les fibrilles excessivement délicates s'écartent et se rapprochent tour à tour pour s'insinuer dans les intervalles des globules blancs fixes qu'elles insèrent. Il ne se produit pas non plus d'édification trabéculaire analogue à celle du lymphadénôme et présentant des cellules fixes sur les points nodaux des travées. Tout le processus histologique se borne à ceci : les cellules

fixes du tissu connectif rare qui environne les vaisseaux dans les lacunes intertubulaires entrent en prolifération; un réseau cellulaire se forme, chaque noyau des cellules proliférées s'entourant d'une masse de protoplasma qui communique par des expansions membraniformes ou filiformes avec les expansions similaires émanées des cellules voisines. En même temps une substance d'abord homogène, translucide, analogue à celle qui remplit les mailles de la gelée de Wharton se dépose progressivement dans les intervalles des cellules. Les éléments migrateurs deviennent de plus en plus rares dans ce milieu homogène. Au bout d'un certain temps il devient même difficile de distinguer les cellules fixes émanant de la prolifération des anciennes cellules connectives et de les différencier de certains globules blancs qui, par un mécanisme analogue à celui que l'on observe dans les points myxoïdes, sont fixés dans le tissu muqueux néoformé et ont poussé des prolongements radiés.

Un fait qui est tout à fait particulier au rein modifié par l'inflammation interstitielle arrivée au stade muqueux, c'est que les bandes, les traînées et les îlots de tissu connectif jeune ne sont pas accompagnés dans leur production d'un bourgeonnement vasculaire appréciable. Ce fait est tout à fait en désaccord avec ce qu'on observe dans la néoplasie interstitielle qui se développe dans la peau par exemple consécutivement à l'érysipèle récidivant ou à l'œdème cutané devenu chronique[1]. La néoplasie muqueuse de la néphrite interstitielle est au contraire pauvre en vaisseaux. Les bandes de tissu mu-

[1] J. Renaut, *Étude anatomique et clinique de l'érysipèle et des œdèmes de la peau*. p. 28 et suiv. Paris, 1874.

queux néoformé se développent entre les tubes du rein et, au niveau des irradiations médullaires, on les voit aplatir par leur extension propre la lumière des tubes de Bellini ou de vaisseaux intermédiaires dans l'intervalle desquels elles se sont développées.

Dans la substance corticale ces bandes de tissu connectif embryonnaire sont surtout développées, par rapport au lobule rénal, dans la région des glomérules. Elles occupent la marge du lobule; ce fait est important, il montre que la lobulisation primitive des reins en rénicules séparés primitivement par du tissu connectif vrai a laissé des traces chez l'adulte. Le tissu conjonctif, annulé pour ainsi dire entre les lobules, a repris sa place initiale autour de chacun d'eux sous l'influence du développement du processus inflammatoire. Voilà pourquoi les lésions de l'inflammation, même dans ses stades premiers, sont d'une part péri-lobulaires (œdème congestif et œdème catarrhal) et de l'autre médio-lobulaires, c'est-à-dire satellites des irradiations des tubes collecteurs, comme le montrent bien les expériences de MM. Charcot et Gombault sur la ligature des uretères. Le tissu conjonctif intertubulaire de la papille se poursuit en effet en s'atténuant progressivement le long des rayons médullaires qui occupent le centre de chaque lobule rénal.

Les épithéliums des tubes droits et des rayons médullaires, ainsi que ceux des systèmes de Henle, présentent ordinairement l'état catarrhal sur lequel nous avons suffisamment insisté en traitant des néphrites aiguës. Les lésions des épithéliums striés montrent seulement de remarquable l'existence constante sur un certain nombre

de points de la substance corticale d'altérations dégénératives. Ceci revient à dire que dans une néphrite qui paraît porter d'une façon tout à fait dominante sur les espaces intertubulaires, qui édifie du tissu muqueux et qui de la sorte doit être à juste titre considérée comme une néphrite interstitielle, les lésions de l'épithélium strié ne manquent jamais; elles peuvent être tout à fait restreintes mais elles existent néanmoins dans la substance corticale. De cette façon, si l'on donne au processus morbide caractérisé par le gonflement, la tuméfaction trouble de l'épithélium strié, sa mort sur place marquée par l'impossibilité à ses noyaux de se colorer, si l'on donne, dis-je, à un pareil état le nom de néphrite parenchymateuse, et si d'un autre côté l'on donne le nom de néphrite interstitielle aux manifestations inflammatoires qui se passent dans les espaces intertubulaires, on peut dire hardiment que la néphrite parenchymateuse n'existe pas à l'état isolé, qu'il en est de même pour la néphrite interstitielle, et que ces deux sortes de lésions sont toujours réunies dans un même rein malade. Après les descriptions que nous avons données précédemment, un pareil résultat n'était pas inattendu, puisque nous avons constaté que les lésions épithéliales sont directement produites sous l'influence de l'état catarrhal, ou même dans une certaine mesure sous celle de l'inflammation congestive. Toutes les néphrites aiguës ou chroniques sont donc des néphrites mixtes. Nous avons vainement cherché dans la collection d'anatomie pathologique de reins du laboratoire, et dans les trente et quelques cas qui nous sont particuliers, une lésion interstitielle pure ou parenchymateuse pure; il n'en existe pas, à notre connaissance du

moins, ce qui doit porter à penser naturellement que la dichotomie proposée par M. Kelsch dans sa revue critique restée célèbre était prématurée. Cette dichotomie cadrait admirablement bien du reste avec la distinction clinique faite par les auteurs anglais entre le rein contracté (petit rein granuleux) et le rein de Bright hypertrophique (gros rein blanc). On pourrait appliquer à cette façon de faire l'anatomie pathologique les excellentes remarques de M. le professeur Vulpian relatives à l'anatomie des centres nerveux, faite pour ainsi dire de commande par l'école de Dorpat pour cadrer avec les notions physiologiques que l'on possédait à un moment donné sur le fonctionnement des organes.

Dans la néphrite chronique subaiguë arrivée au stade muqueux, toutes les parties connectives du rein sont en instance d'organisation et de développement. L'irritation formative fait sentir ses effets non seulement dans les espaces intertubulaires envahis par des foyers d'infiltration globulaire, mais encore sur toutes les parties qui, dans le rein, appartiennent au groupe des tissus conjonctifs. Les parois propres des tubes contournés et les capsules glomérulaires sont de ce nombre et présentent des modifications intéressantes.

La membrane propre des tubes contournés n'est autre chose ainsi que nous l'avons vu qu'une membrane basale, c'est-à-dire une membrane sans structure cellulaire et formée soit d'une, soit de plusieurs lames concentriques développées entre un épithélium et le tissu connectif proprement dit qu'elle sépare de la base d'implantation de cet épithélium. On connaît un certain nombre de ces membranes dans la série des productions épithéliales glan-

dulaires ou qui dérivent de l'ectoderme. Dans les glandes le type des membranes basales paraît représenté par l'épaisse membrane propre des tubes contournés des sudoripares ; dans les phanères ces basales sont surtout bien représentées par la membrane vitrée de la gaine externe des poils; on les voit, d'autre part répandues en nappe entre la face postérieure de la cornée et la base d'implantation de l'épithélium de Descemet. Ces membranes la double influence de l'épithélium qu'elles supportent et s'édifient sous du tissu connectif sur lequel elles reposent. Elles subissent un accroissement marqué dans le rein lorsque le tissu conjonctif se développe dans les intervalles des tubes ; fait sur lequel d'ailleurs MM. Cornil et Ranvier ont insisté. Dans la néphrite interstitielle au stade muqueux elles commencent à s'épaissir. Elles se montrent comme des anneaux brillants entre le cercle formé par l'épithélium et le tissu muqueux néoformé des espaces intertubulaires; plus tard nous leur verrons prendre un développement encore plus grand quand la néoplasie interstitielle sera arrivée au stade fibro-formatif.

Les glomérules sont entourés par la capsule de Bowman qui n'était autre chose initialement que la membrane basale du tube contourné embryonnaire recourbé en crosse pour coiffer le bouquet des capillaires glomérulaires. Par les progrès du développement nous avons vu cette membrane prendre les caractères d'une véritable séreuse en même temps que l'épithélium qui lui est propre prenait la disposition endothéliale. Sous l'influence de l'irritation formative on voit la membrane capsulaire subir des modifications importantes. D'unilamellaire qu'elle était, elle devient peu à peu nettement lamelleuse; les

lamelles se montrent d'abord au nombre de deux. La plus interne est constituée par l'ancienne capsule et continue à être revêtue sur sa face libre par sa rangée de cellules endothéliales à noyaux rapprochés par couples, la plus externe est de nouvelle formation. Elle est séparée de la première par une rangée de cellules plates qui communiquent plus ou moins régulièrement les unes avec les autres sur leurs limites par les expansions devenues lamellaires et étalées par pression entre les deux lames. Le plus ordinairement la face externe de cette seconde membrane est recouverte par des cellules migratrices présentant la disposition épithelioïde que nous avons signalée dans la néphrite congestive et dont nous avons indiqué l'origine toute mécanique. Ce sont ces cellules qui manifestement vont donner lieu à une troisième rangée de cellules plates ; à l'extérieur de la ligne épithélioïde on voit, en effet, si l'on suit dans divers glomérules les phases de développement des capsules multilamellaires, se montrer de distance en distance des segments de membranes connectives de nouvelle formation. Ces segments finissent par se rejoindre et par former un cercle parfait emprisonnant les cellules migratrices épithélioïdes. Alors un certain nombre de ces cellules s'échappent, en vertu de leur mouvement actif, tandis que d'autres qui probablement ont perdu la propriété de se mouvoir restent en place et sont emprisonnées entre l'avant-dernière lame et la dernière lame formée. Ce processus est moins difficile à suivre qu'il ne le paraîtrait au premier abord, car dans une même préparation il se montre à des stades divers, et souvent sur un même glomérule on voit une calotte lamelleuse et parfaitement

développée recouvrir l'un des pôles de la sphère glomérulaire, tandis que l'autre pôle est encore incomplètement développé et montre la série des intermédiaires que nous venons d'indiquer.

Le nombre des lamelles s'accroissant, l'on a plus ou moins rapidement, à la périphérie des glomérules modifiés, une véritable gaine lamelleuse formée de cinq, six ou huit lames et même davantage, présentant un aspect tout à fait analogue à celui que montrent sur les coupes les capsules des corps de Paccini ou mieux encore la gaine lamelleuse décrite par M. Renaut autour de la racine et des bulbes des poils. Cette édification lamelleuse n'est ordinairement parfaite que lorsque la néoplasie interstitielle est arrivée au stade fibro-formatif; mais comme elle débute dans le stade muqueux, nous devions en donner la description dans ce chapitre. Quand le processus est achevé, l'analogie avec la gaine lamelleuse des poils est absolue; en effet, à la face interne de la capsule interlamellaire on voit alors s'édifier une couche présentant les caractères ordinaires des membranes basales et qui représente très sensiblement la limitante externe vitrée de la gaine externe d'un poil. Nous avons figuré cette disposition; on voit en effet sur la figure[1] que la plus interne des lames est extrêmement épaisse, transparente, subdivisée en lamelles concentriques par des traits fins qui rappellent les hachures courbes des graveurs et que, le long des interlignes qui marquent la limite d'une série de couches pelliculaires, il n'y a point de cellules plates disposées par rangs comme on le voit dans les couches extérieures

[1] Fig. 5, page 140; B.

de la capsule lamelleuse[1]. Sous l'influence de l'irritation formative, le système enveloppant des glomérules reprend donc une partie des tendances générales que présentent les productions épithéliales tubulées ou en forme de bourgeons de la peau et des muqueuses similaires. Cette disposition périépithéliale paraît dans le système tégumentaire en rapport avec la structure fibreuse du derme qui entoure les invaginations ectodermiques. Dans le rein dont la charpente connective devient fibreuse, les mêmes dispositions périépithéliales se montrent comme si le système tubulé de la glande rénale essayait de s'accommoder à son nouveau milieu nutritif par une série d'adaptations successives.

A cette même période on voit également commencer le processus de l'atrophie des capillaires glomérulaires. Nous serons très bref sur la description de ce processus, qui a été suivi dans ses principaux détails par une série d'histologistes. Nous prenons pour point de départ de notre description celle qui a été donnée par MM. Cornil et Ranvier dans leur manuel classique. Outre la formation d'une enveloppe lamelleuse autour de la capsule que MM. Cornil et Ranvier décrivent sommairement, ils ont bien indiqué le processus de l'atrophie des vaisseaux du glomérule. L'on voit ces vaisseaux devenir imperméables par places, leur contenu ne consiste plus qu'en fibrine granuleuse et en débris de globules blancs. Leurs parois deviennent aussi granulo-graisseuses ; il en est de même des cellules intercapillaires et de l'endothélium de la capsule de Bowman. Lorsque le glomérule est dans cet

[1] Voir aussi planche V, fig. 15.

état, il est enserré de plus en plus étroitement par la végétation de la membrane basale intérieure aux lames superposées qui se sont développées en dehors de la capsule de Bowman, au bout d'un certain temps le paquet vasculaire se trouve réduit à une petite masse informe dans laquelle quelques-unes seulement des cellules intercapillaires ont continué à vivre, de sorte que le système glomérulaire est remplacé par un nodule de tissu connectif lamelleux dont le centre est constitué par une substance homogène translucide au sein de laquelle on ne trouve plus que des rudiments méconnaissables de vaisseaux.

Mais ce n'est pas toujours ainsi que l'atrophie s'effectue. Dans certaines circonstances le glomérule est refoulé contre la capsule par suite de l'accumulation, dans la cavité de cette dernière, de la substance colloïde épaissie, disposée sous forme de calotte et résultant de la transformation lente d'un point d'injection albumineuse. Dans ces cas, en même temps que l'enveloppe lamelleuse s'édifie et que le glomérule se rétracte et s'atrophie, l'exsudat colloïde se transforme en un point myxoïde, et au bout d'un certain temps, le centre du système est occupé par une masse solide transparente parcourue par un réseau très délicat d'éléments cellulaires anastomosés. Les cellules du réseau deviennent elles-mêmes le centre de la dégénérescence granuleuse ou même granulo-graisseuse, d'une façon tout à fait comparable à celle d'un bourgeon fibreux intravasculaire consécutif à une phlébite oblitérante dans les points où ce bourgeon est envahi par la transformation colloïde[1].

[1] Troisier, *Phlegmatia alba dolens*, Thèse d'agrégation, Paris, 1880.

Outre ces deux modes d'atrophie il en existe encore un troisième; la capsule du glomérule entourée par des cellules migratrices, au lieu de s'épaissir et d'édifier un système de lamelles concentriques, est détruite; les cellules intercapillaires du bouquet glomérulaire se développent et prolifèrent; en même temps les vaisseaux eux-mêmes s'atrophient. Au bout d'un temps plus ou moins long, toute limite a disparu entre le glomérule et le tissu connectif embryonnaire et l'on voit que le glomérule s'est détruit par un véritable processus inflammatoire qui lui est propre. Nous assistons ici à une véritable glomérulite non dans le sens où l'entendait Klebs, mais bien dans le sens vrai du mot tel qu'il doit, suivant nous, être compris. Il s'agit ici d'une véritable inflammation destructive.

Bien entendu, la série des transformations que nous venons de décrire ne s'effectue pas d'un bout à l'autre pendant la phase muqueuse de la néphrite interstitielle. Mais nous avons poursuivi l'étude de la dégénération des glomérules jusqu'à la disparition de ces derniers parce que pendant la phase muqueuse l'altération a non seulement débuté, mais encore est très avancée sur un certain nombre de glomérules ; nous verrons, en étudiant plus loin les phases fibro-formatives et atrophiques du processus, comment la transformation des glomérules s'achève et comment même certains d'entre eux disparaissent au point de ne pas laisser de traces reconnaissables au sein des tissus néoformés.

A cette même période muqueuse on voit s'accuser la transformation de l'exsudat albumineux lancé par les glomérules dans les tubes contournés, les anses de Henle et les rayons médullaires, en cylindres colloïdes vitreux,

dont quelques-uns deviennent même absolument fixés dans l'intérieur des tubes qu'ils remplissent et qu'ils distendent. Au fur et à mesure que ces cylindres deviennent plus anciens ils augmentent de volume, comme l'ont fait remarquer MM. Cornil et Ranvier, par l'adjonction de couches concentriques. Beaucoup d'entre eux ressemblent alors à des graines d'amidon ou à des calculs prostatiques coupés en travers[1]. Les auteurs précités avaient déjà émis l'hypothèse que l'accroissement des cylindres hyalins opérés de cette façon supposait que les couches successivement déposées à leur périphérie avaient pour origine une substance sécrétée par le revêtement épithélial. Ils admettaient aussi, comme une hypothèse probable, que les cellules dites sécrétoires, c'est-à-dire l'épithélium strié, se détruisaient dans cette opération, et que le revêtement de cellules cubiques ou plates, qui apparaît à un certain stade à la périphérie des tubes gorgés par un exsudat hyalin, était le résultat d'éléments néoformés, et non celui de la transformation de l'épithélium primitif. Nous n'avons pas pu saisir le processus de cette néoformation; ce qui est plus vraisemblable, c'est que l'épithélium d'un tube envahi par un cylindre colloïde, qui joue dans la lumière de ce tube le rôle d'un corps étranger, subit une série de lésions qui peuvent déterminer de sa part des réactions d'ordre nutritif aboutissant à la sécrétion d'une substance plus ou moins analogue à la matière colloïde, substance que la cellule exsude lentement à sa surface et qui se dépose autour du cylindre colloïde initial sous forme de lames superposées [2]. En même temps les cellules perdent

[1] Voir planche II, fig. 7.
[2] Cornil et Ranvier, *Manuel d'Histologie pathologique*, p. 1017.

complètement leur structure compliquée ; elles n'ont pas de bâtonnets ; sur les coupes tangentielles on les voit former un revêtement épithélial de cellules basses à bords rectilignes et offrant une disposition pavimenteuse typique. Nous avons aussi recherché si dans ce cas l'accroissement de volume des cylindres hyalins ne serait pas dû au dépôt de boules sarcodiques ; on sait que c'est là le mécanisme qui a été invoqué récemment par Cornil pour expliquer la formation des cylindres colloïdes. Mais on sait aussi que, quand un pareil dépôt de boules sarcodiques a lieu, les cellules qui se sont pour ainsi dire vidées de substance sarcodique se montrent à l'état cavitaire, c'est-à dire qu'en leur milieu ou sur leur côté elles offrent une cavité sphéroïdale claire analogue à celle que l'on peut observer sur les cellules du carcinôme décrites par Virchow sous le nom de *physalide*. Dans les préparations d'ensemble, l'épithélium strié altéré de cette façon prend grossièrement l'aspect d'un revêtement de cellules caliciformes.

Nous discuterons plus loin en son lieu le mécanisme et la signification de cette altération ; mais elle n'existe pas dans de nombreux reins présentant la néphrite formative à sa phase muqueuse. Nous devons conclure de là que ce n'est pas par le dépôt successif de boules colloïdes que s'accroît le volume des cylindres hyalins.

Lorsque la néoplasie intertubulaire ne s'accompagne d'aucune lésion des artères, ce qui est un cas assez fréquent, elle reste ordinairement limitée à la périphérie des lobules rénaux qu'elle entoure ainsi à la façon de colliers néoplasiques. Le tissu muqueux néoformé est aussi répandu entre les tubes collecteurs qui forment les irradi-

tions médullaires du centre du lobule. Lorsque la lésion est un peu avancée, elle est accompagnée de modifications dégénératives totales ou largement répandues de l'épithélium strié. C'est dans ces conditions que beaucoup d'auteurs ont décrit la lésion comme étant de nature purement épithéliale.

Mais l'étude que nous avons faite du processus initial des néphrites montre qu'il n'en est pas ainsi, et que toujours les altérations de l'épithélium se sont produites parallèlement aux lésions interstitielles. Ce qui donnera ultérieurement à l'affection définitive son type particulier, c'est le développement plus ou moins discret ou plus ou moins accusé des néoformations conjonctives dans les espaces intertubulaires de la substance corticale altérée.

C'est à la phase muqueuse du processus que commence à devenir évidente l'influence que prennent les lésions des artères dans la constitution du type définitif de la lésion. En même temps que le tissu connectif embryonnaire s'organise dans les espaces intertubulaires, on le voit aussi apparaître par traînées dans la gaine adventice des gros vaisseaux artériels de distribution d'abord, et ensuite se développer le long des artères intertubulaires. Autour de ces dernières et dans l'état normal le tissu connectif est extrêmement réduit, comme on peut s'en assurer par l'examen des coupes qui ont atteint le vaisseau perpendiculairement à sa direction axiale. Au contraire, dans les néphrites au stade muqueux on peut voir que cette adventice non seulement s'est considérablement hypertrophiée, mais encore qu'elle est devenue l'origine d'une série de prolongements en étoiles qui relient le tissu connectif jeune du pourtour du vaisseau avec les bandes

de ce même tissu développées dans l'intervalle des tubes contournés.

De cette façon, le lobule est abordé sur sa périphérie par une série de tractus connectifs qui tendent à le pénétrer comme le feraient des coins. Lorsque la lésion artérielle est développée, comme on l'observe dans certaines néphrites dont la lésion rénale liée au saturnisme chronique peut être considérée comme le type, le tissu connectif augmente avec une beaucoup plus grande intensité que dans les autres cas, et la nature atrophique de la maladie apparaît nettement surbordonnée à la lésion périvasculaire comme nous le verrons dans le chapitre suivant.

Nous avons insisté ici avec quelques détails sur la phase muqueuse, parce qu'elle nous a montré l'intermédiaire entre les infiltrations par les globules blancs qui répondent au stade initial de l'inflammation du parenchyme rénal, et la production du tissu fibreux qui caractérise la néphritechronique définitivement établie: Au point de vue histologique, ce stade méritait une description à part qui jusqu'ici n'avait pas suffisamment attiré l'attention. Les données que nous venons d'acquérir nous montrent en effet que ce n'est pas simplement par un travail lent d'hypertrophie que les éléments connectifs, réduits dans le rein sain à leurs rudiments, prennent dans cet organe malade un développement excessif, et se montrent sous la forme la plus fixe que puissent affecter les éléments de nature conjonctive, la forme fibreuse caractéristique des tissus du squelette. Pour arriver à cette production, la nature suit toutes les phases du développement du tissu fibreux chez l'embryon : ilots embryonnaires, formation du tissu muqueux, stade fibro-

formatif proprement dit, caractérisé par le développement de la trame connective et le remaniement des réseaux de cellules fixes qui, dans cette forme de tissu conjonctif, s'ordonnent par rapport aux faisceaux néoformés, et s'appliquent à leur surface au lieu de continuer à former un réseau cellulaire indépendant.

CHAPITRE VII

HISTOLOGIE PATHOLOGIQUE DE LA NÉPHRITE AU STADE FIBROFORMATIF. ROLE DE L'ARTÉRIO-SCLÉROSE. — REIN FIBREUX ATROPHIQUE.

SOMMAIRE. — Suite de l'étude et de l'évolution histologique de la néphrite et mode de formation du tissu fibreux dans le rein. — Quelques mots sur le caractère général des néoformations cirrhotiques ; le tissu connectif néoformé n'a jamais le caractère du tissu conjonctif lâche. Tendance à l'atrophie progressive des éléments cellulaires différentiels et des épithéliums au sein du tissu fibreux. — Atrophie simple de la substance corticale ; destruction des tubes contournés, formation des petites granulations de Bright.

L'artério-sclérose, généralisée à un système de ramifications artérielles, détermine dans ce système la formation d'une sclérose totale. Étude sommaire du rein de l'intoxication saturnine chronique. — Conditions du développement de la forme cirrhotique vraie ; rein à grosses granulations ; effets mécaniques de la rétraction cicatricielle ; formation des kystes. — Rôle de l'endartérite dans la formation des foyers nécrobiotiques ; foyers caséeux, foyers calcifiés.

Étude d'un cas d'atrophie complète d'un rein ; transformation fibreuse des parois des foyers crayeux ; développement des bandes et des nappes fibreuses périvasculaires ; bourgeons charnus interstitiels d'extension. Espaces non entièrement transformés ; modifications des tubes contournés dans ces espaces : leur atrophie par atténuation progressive. — La cirrhose du rein peut aboutir à la destruction complète de l'organe par transformation fibreuse généralisée.

Les derniers chapitres de cette thèse n'ont aucune prétention à la nouveauté. A partir du moment où la néoplasie connective a passé du stade muqueux au stade fibro-formatif nous abordons l'histoire de la cirrhose rénale et de ses effets sur l'épithélium des tubes des divers ordres ; histoire du reste parfaitement connue aujourd'hui et dans

l'exposé de laquelle viendront à peine s'intercaler quelques faits particuliers originaux.

Nous ne reviendrons pas sur la façon dont la néoformation conjonctive est disposée dans le rein malade, faisant simplement remarquer que le plus ordinairement, et en l'absence d'une complication périartérielle, elle est répandue principalement autour du lobule, dans la zone du glomérule, et d'un autre côté pénètre avec l'irradiation médullaire le long des tubes collecteurs.

Il est facile de suivre sur des reins de Bright aux premières périodes de l'affection rénale chronique le mode histologique de formation du tissu fibreux aux dépens du tissu muqueux primitivement néoformé. Sur les îlots qui se transforment, on voit apparaître dans la substance fondamentale, au sein de laquelle se ramifie le réseau cellulaire, des fibres délicates représentant des faisceaux connectifs au premier stade de leur développement. Ces fibres sont grêles ; mais dès le début elles affectent une disposition régulière ; elles se développent par séries parallèles les unes aux autres, le plus souvent ordonnées concentriquement aux tubes et aux glomérules entre lesquels le tissu muqueux s'est développé.

En même temps le réseau des cellules fixes tend de plus en plus à s'ordonner par rapport aux faisceaux connectifs nouvellement formés. En fin de compte, les cellules connectives s'arrangent en séries régulières entre les différents plans de faisceaux conjonctifs qui naissent au sein de la substance fondamentale muqueuse. Le tissu connectif néoformé prend donc immédiatement après la phase muqueuse le type du tissu conjonctif modelé ; c'est du tissu fibreux embryonnaire qui s'organise.

Ce caractère évolutif des néoformations connectives, que l'on observe dans les néphrites dont la lésion devient définitive et fixe, mérite de nous arrêter un instant. Il est commun à toutes les néoformations cirrhotiques. Quand dans un organe renfermant des éléments hautement différenciés, et disposés de façon à constituer dans l'ensemble de véritables organes secondaires, le tissu conjonctif se développe de manière à produire une néoformation cirrhotique, jamais il ne prend la forme du tissu connectif lâche, mais bien celle du tissu connectif modelé.

Le tissu conjonctif lâche constitue une variété dont la forme est en rapport direct avec les fonctions nutritives. Dans ce tissu, les cellules fixes sont disposées en réseau dont les ramifications protoplasmiques sont absolument indépendantes de la forme de la trame connective constituée par les fibres conjonctives et élastiques[1]. Les cellules migratrices traversent incessamment et librement un pareil tissu au sein duquel tout est disposé pour les échanges organiques.

Il en est tout autrement du tissu fibreux. Ce tissu appartient à la variété de tissu connectif désigné par M. Ranvier sous le nom de tissu conjonctif modelé ; partout où il existe, il joue simplement le rôle d'une pièce de charpente. Dans son sein les éléments hautement différenciés ne vivent pas facilement de leur vie propre.

Dans le derme, autour des glandes les plus élevées quant à la structure et au mode de fonctionnement, les glandes sudoripares, le tissu fibreux est remplacé par une atmosphère de tissu conjonctif lâche ; partout au contraire où

[1] J. Renaut, Application des propriétés électives de l'éosine soluble dans l'eau, à l'étude du tissu conjonctif. *Archives de physiologie, 1877.*

une cirrhose s'édifie, on voit le tissu conjonctif néoformé prendre la forme fibreuse en même temps que ses éléments différenciés s'atrophient et disparaissent.

Cette loi de développement des cirrhoses nettement établie pour le foie, pour le cœur, pour les glandes de tout ordre, se vérifie aussi pour le rein. Dans cet organe, modifié par l'inflammation chronique, c'est constamment du tissu fibreux qui s'édifie à l'exclusion du tissu connectif lâche. En même temps les éléments différenciés s'atrophient progressivement, et la substance corticale du rein, formée presque exclusivement par ces éléments, subit graduellement une sorte de résorption en même temps que se développe le tissu fibreux.

On voit alors, outre l'atrophie des glomérules que nous avons précédemment décrite, s'opérer celle des tubes contournés. Les bandes de tissu fibreux se développent largement dans les intervalles des tubes qui, sur les préparations, paraissent isolés au sein d'un fibrôme, au lieu d'être adjacents les uns aux autres comme

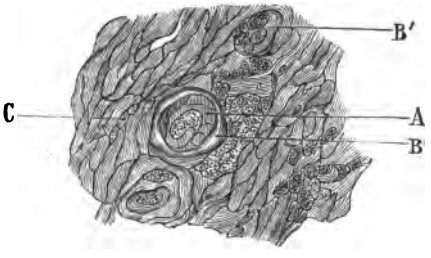

A, Tube coupé en travers.

B, Sa basale considérablement hypertrophiée.

B', Tube dont la basale n'est développée qu'à droite de la figure.

C, Tissu fibreux.

Objectif 6, oculaire 1, Vérick.

Fig. 5. — MODIFICATION DES TUBES CONTOURNÉS AU SEIN DU TISSU FIBREUX

dans l'état normal et simplement séparés par des espaces stellaires. La membrane basale de ces tubes prend un énorme développement, tandis que leur épithélium perd

progressivement sa structure et paraît en fin de compte constitué par des cellules cubiques fortement granuleuses et renfermant un noyau qui se colore facilement par les réactifs. Il semble, en même temps que le tube plongé dans le tissu fibreux s'isole de ses congénères, prend une basale développée et voit son calibre se rétrécir, que la vitalité de ses éléments se réveille et que ces éléments reprennent les caractères de l'épithélium embryonnaire. Tous les tubes englobés dans les nappes de cirrhose présentent en effet ce caractère de vitalité modifiée, tandis que ceux dans les intervalles desquels les bandes cirrhotiques n'ont pas pénétré, et qui restent réunis en îlots au milieu des cercles du tissu connectif néoformé qui les entourent, tendent de plus en plus à la dégénération et forment des grains de substance corticale dans lesquels l'épithélium ne vit pas, au sein desquels le sang ne pénètre plus que difficilement par des capillaires étranglés à leur origine par les bandes connectives périlobulaires, et qui, en définitive, subiront des modifications regressives, granulo-graisseuses, caséeuses ou même calcaires à la façon de véritables infarctus.

On sait parfaitement aujourd'hui que cette modification des éléments tubulés du rein au sein du tissu conjonctif néoformé est l'origine de la diminution d'épaisseur de la substance corticale, et qu'au contraire, dans les cas ordinaires, les tubes de Bellini et les rayons médullaires formant les pyramides et leurs irradiations sont moins envahis par les lésions de sclérose, et gardent souvent un aspect à peu près normal dans un rein dont le parenchyme cortical est presque entièrement détruit par atrophie.

Nous ne voulons pas du reste insister sur de pareils faits, qui rentrent plutôt dans l'histoire des différentes formes du mal de Brigth que dans celle du processus histologique des néphrites considéré en général.

Mais nous devons insister ici sur une condition qu'active d'une manière remarquable l'envahissement de la substance corticale par le tissu néoformé et par suite l'extension de la cirrhose. Nous voulons parler de l'artério-sclérose généralisée à la totalité des artères interlobulaires ou de leurs ramifications artériolaires. C'est principalement dans la néphrite chronique des cardiaques accompagnée d'athérôme artériel, ou mieux encore dans la cirrhose rénale qui se produit dans le cours de l'intoxication saturnine chronique, que nous allons trouver la preuve de l'influence exercée par les vaisseaux atteints de périartérite et d'endartérite sur la diffusion de la cirrhose rénale.

La néphrite saturnine chronique s'accompagne d'une destruction progressive des tubes contournés au sein d'une masse de tissu muqueux, fibreux, ou même calleux par places, qui occupe la presque totalité des espaces intertubulaires. Les tubes à épithélium strié subissent soit les modifications régressives que nous avons étudiées un peu plus haut, soit se transforment en îlots ronds de cellules embryonnaires qui peu à peu prennent les caractères des cellules fixes d'un espace interfasciculaire quelconque du tissu fibreux, d'une façon tout à fait analogue à ce qu'a montré Thaon pour l'effacement des alvéoles pulmonaires au sein d'une nappe de cirrhose tuberculeuse. Mais ce qu'il y a ici de plus frappant c'est

la véritable diffusion de la lésion cirrhotique amenée par ce fait que les bandes de tissu connectif de nouvelle formation pénètrent partout avec les artérioles autour desquelles elles s'organisent et vont relier, pour ainsi dire les uns avec les autres, les différents foyers de néoformation conjonctive.

Les bandes qui se répandent le long des vaisseaux artériels sont épaisses, formées, lorsque la lésion est avancée, par des stratifications de tissu fibreux qui enveloppent le vaisseau d'un manchon, comme on le voit bien du reste, au niveau des bifurcations en Y. Sur ces derniers points les deux branches du vaisseau sont englobées dans une énorme gangue fibreuse, qui les réunit quelquefois d'une façon étroite en les amenant au contact et en les appliquant les unes sur les autres. Latéralement de ces bandes de périartérite calleuse part une série de prolongements qui s'enfoncent comme autant de coins dans la substance corticale voisine. L'on conçoit que de cette façon, chaque artère interlobulaire devenant latéralement le point de départ d'une série de trainées connectives qui pénètrent dans le lobule en l'abordant par sa périphérie, la lésion devienne systématiquement atrophique dans la substance corticale où les altérations premières s'accompagnent de lésions périartérielles. Comme du reste la cirrhose intralobulaire n'est jamais, même dans les reins extrêmement altérés, répandue d'une façon absolument identique sur tous les points de la substance corticale, il en résulte que cette dernière présente çà et là des dépressions et des sillons provenant de la rétraction du tissu néoformé, qui amène des granulations à gros grains ou des îlots irréguliers déformant la surface du rein d'une

façon parfaitement connue et sur laquelle il n'y a pas lieu d'insister.

En même temps que les lésions périartérielles, il se développe aussi fréquemment dans les vaisseaux du rein un processus d'endartérite qui peut se poursuivre jusqu'à l'oblitération totale de vaisseaux volumineux. On conçoit que lorsque cette oblitération s'effectue peu à peu la vitalité des portions du parenchyme rénal commandées par les vaisseaux malades s'affaiblit de plus en plus et disparaît peu de temps après le moment où la pénétration du sang fait définitivement défaut. De la sorte se produisent des foyers de régression d'abord granulo-graisseux, puis caséeux et qui plus tard peuvent se charger de sels calcaires et se transformer en foyers calcifiés. De cette façon l'on voit que non seulement les lésions scléreuses des artères jouent un rôle important comme agent de dissémination de la cirrhose rénale, mais encore deviennent le point de départ de lésions d'ordre dégénératif qui dans certains cas peuvent acquérir une grande importance. Les lésions irritatives que l'on observe dans l'endartère des vaisseaux d'un certain calibre se poursuivent en changeant légèrement de physionomie jusque dans les petits vaisseaux artériels, et même, chose importante à noter, dans les capillaires glomérulaires.

La membrane interne des artérioles présente alors un aspect tout particulier ; elle offre un éclat gras assez analogue à celui qu'on observe sur les artérioles atteintes de dégénérescence amyloïde. Cependant la réaction de Cornil avec le violet de méthylaniline ne montre pas la coloration violet pourpre caractéristique des points dégénérés. Il s'agit donc ici d'une lésion particulière, d'un épais-

sissement de l'endartère réduit à une seule couche, et tout à fait distinct de la transformation amyloïde. Dans les glomérules, cette transformation particulière s'observe çà et là ; la paroi des capillaires du bouquet vasculaire est épaissie, les capillaires eux-mêmes, atteints obliquement ou en travers par la coupe, se montrent béants avec un aspect rigide tout à fait comparable à celui que l'on constate sur ces mêmes vaisseaux imprégnés d'argent puis fixés par l'alcool dans l'état d'expansion. De pareils glomérules prennent les matières colorantes beaucoup plus avidement que les glomérules sains; leur atrophie, lorsqu'elle se produit, s'effectue d'ailleurs suivant l'un des modes que nous avons indiqués plus haut.

Lorsque du tissu connectif s'est formé de façon à constituer des masses exubérantes de tissu fibreux jeune, on observe dans ces masses les mêmes phénomènes qui se produisent dans les mêmes conditions, dans le derme, dans les tendons qui ont été le siège d'inflammation productive. A partir d'un certain stade du développement la rétraction a dans le rein malade des conséquences mécaniques bien connues : étranglement d'un tube collecteur ou même de plusieurs rayons médullaires sur un point, et formation de kystes en amont de l'obstacle, ou encore étranglement d'un tube contourné et production d'un kyste qui a pour siège la capsule de Bowman du glomérule qui commande le tube oblitéré, etc. Je cite seulement ces faits qui sont depuis longtemps signalés dans les néphrites chroniques cirrhosantes et dont la pathogénie est parfaitement connue.

Mais ce qui importe pour terminer l'étude des néphrites cirrhosantes, c'est de voir quelles sont les modifications

qu'elles impriment au tissu rénal dans leur forme très avancée et que l'on pourrait appeler ultime. Le plus souvent la mort a lieu avant que le degré d'évolution terminale ait été atteint. On ne peut alors exactement déterminer le stade ultime du processus ; toujours les lésions connectives et vasculaires se présentent mélangées à des modifications atrophiques ou régressives des épithéliums. Cependant il est des cas, même en dehors de la pyélo-néphrite calculeuse dont nous ne nous occupons pas dans cette étude, où l'un des deux reins, envahi par une néphrite qui a abouti après une longue évolution à la cirrhose totale de l'organe, est si totalement transformé par cette cirrhose qu'on peut le considérer comme une véritable cicatrice rénale montrant le terme ultime du processus atrophiant. Nous avons trouvé un exemple de ce genre dans un rein présenté à la Société anatomique par M. R. Moutard Martin et dont M. le professeur Renaut a fait l'analyse histologique complète.

Ce rein, dont une partie était occupée par un foyer de matière crétacée de nature non tuberculeuse enkysté par une coque de tissu fibreux de structure analogue à une lame de périsplénite, était si complètement transformé qu'on pouvait à peine y reconnaître un vestige de la structure primitive. Tout autour du foyer crayeux, le tissu conjonctif néoformé avait la constitution hyaline et transparente des anciennes cicatrices transformées en tissu calleux. Dans cette région existaient à peine, au sein de la substance fondamentale, translucide à la façon de celle du cartilage, des traînées de cellules fixes à prolongements protoplasmiques rares et comme linéaires. Les vaisseaux sanguins manquaient presque

complètement dans ce tissu cicatriciel comme il est de règle. Des artères énormes présentant des lésions en quelque sorte gigantesques d'endartérite et de périartérite affectaient dans le reste de la substance du rein un parcours sinueux ; il était impossible de reconnaître la disposition initiale des artères interlobulaires et des artères droites. Les bandes du tissu fibreux périvasculaire, occupant une étendue de beaucoup supérieure aux dimensions transversales du vaisseau qu'elles contenaient, se rejoignaient de distance en distance par des ponts de tissu fibreux au sein desquels, çà et là, se montraient de véritables bourgeons charnus interstitiels constituant de véritables îlots d'extension des bandes de sclérose. L'aspect général était absolument identique à celui présenté par une nappe de cirrhose tuberculeuse du poumon, sauf l'absence des follicules tuberculeux et des granulations de Bayle, qui n'existaient pas ici. C'est dans les espaces irrégulièrement anguleux, interceptés par les points de concours des bandes et des nappes périartérielles que nous venons de décrire, que l'on trouvait les derniers vestiges du tissu rénal. Il était d'ailleurs impossible de distinguer dans ces îlots la subtance corticale de la médullaire. Aucun vestige des glomérules n'était accusé par la persistance de capillaires atrophiés ou même d'artérioles afférentes et efférentes. Tous les tubes de quelque ordre qu'ils fussent présentaient une apparence identique.

Sur les pièces colorées à la purpurine de façon à laisser les parties transparentes sur des coupes épaisses et à montrer en même temps les noyaux, les îlots dans lesquels existent encore les vestiges de la structure tubuleuse se montrent sous un faible grossissement avec un

aspect qu'on ne peut mieux comparer qu'à une préparation de l'ovaire d'un embryon de quatre ou cinq mois, remplie de folliculesé de Graaf en voie de dveloppement. Dans un stroma fibreux, constitué par des lames feuilletées de tissu connectif, on voit en effet la coupe transversale des tubes limitée par un rang de cellules plates offrant la constitution exacte d'un endothélium et disposées directement sur le tissu connectif. Le centre de chaque tube est occupé par un cylindre colloïde homogène que la purpurine teint en rose légèrement orangé et à la surface duquel est disposé l'épithélium plat qui limite la lumière du tube. Ce qui frappe au premier abord, c'est l'extrême variabilité dans les dimensions des tubes d'un même îlot. On en voit d'énormes au centre desquels le cylindre colloïde présentant un diamètre double ou triple de la lumière d'un tube normal s'est légèrement rétracté sur sa marge à la façon d'un caillot de lymphe. D'autres tubes ont un moyen calibre, et enfin sur certains points de la préparation on voit tout le champ du microscope occupé par une multitude de tubes tout petits, de diamètre très inférieur à celui des anses de Henle normales et qu'il faut observer sous un objectif à grand angle d'ouverture, tel que le 7 de Verick, pour en pouvoir étudier convenablement la structure. On reconnaît immédiatement qu'il ne s'agit pas ici d'anses de Henle modifiées, puisque tous les tubes d'un même îlot, placés au contact pour ainsi dire les uns des autres et séparés seulement par des bandes étroites de tissu fibreux, sont réunis par centaines avec les mêmes dimensions extrêmement réduites. De même que les grands tubes, tous les petits sont limités par un seul rang de cellules plates, renfermant dans leur lu-

mière un cylindre colloïde qui les oblitère exactement, et sont rendus imperméables par cette sorte d'injection gélatiniforme. Si l'on examine bien, on reconnaît que dans l'intervalle des tubes que nous venons de décrire, il en existe de plus petits encore que l'on peut à peine bien étudier dans leurs détails avec un objectif 7 de Verick et qui sont limités seulement par une cellule plate dont les bords se soudent chef pour chef à l'opposite du noyau et dont la lumière minuscule est remplie par un petit cylindre colloïde d'une finesse extrême.

Il s'agit donc ici d'une atrophie des éléments tubuleux du rein par atténuation progressive de leurs dimensions. Les tubes, une fois qu'ils sont occupés par un exsudat colloïde fixe et que leur épithélium s'est transformé en un revêtement de cellules plates, diminuent sans cesse de volume et s'atténuent jusqu'à disparaître à la façon des faisceaux musculaires primitifs dans l'atrophie musculaire progressive. C'est là un mode de disparition tout à fait remarquable et sur lequel les auteurs ont peu insisté ; on l'observe surtout dans les reins envahis par une cirrhose diffuse et complète ; il constitue l'un des phenomènes les plus intéressants de l'atrophie fibreuse du rein. C'est là le terme ultime de la néphrite chronique productive dans laquelle nous avons suivi pas à pas l'évolution des lésions qui présentent toujours le double caractère d'intéresser simultanément les espaces interorganiques où se poursuit l'évolution du tissu fibreux, et les épithéliums de la portion tubulée du rein qui subissent une série de modifications nutritives. Ces modifications épithéliales font aussi bien partie de la néphrite que les néoformations connectives. Nous l'avons démontré en faisant voir dans les divers

stades de l'évolution du processus la destruction de la formation bacillaire et le retour du protoplasma à l'état grenu, la formation de la basale, le changement des cellules prismatiques en cellules plates endothélioïdes et enfin l'atrophie progressive des tubes ainsi modifiés se produisant par atténuation systématique. C'est cette succession qui seule peut donner l'idée de la série des réactions présentées par l'épithélium rénal au cours d'une néphrite. Les diverses dégénérescences : tuméfaction trouble, fragmentation granuleuse, dégénération graisseuse, issue des boules sarcodiques et transformation cavitaire de l'épithélium strié, tous ces phénomènes dégénératifs ne sont que des accidents dûs à la rapidité et à l'intensité des phénomènes inflammatoires à leur début. On ne les observait que dans des cas où l'inflammation chronique se poursuit d'une façon lente et régulière comme dans le cas de rein atrophique dont l'observation est due à M. R. Moutard-Martin. Là, en effet, les épithéliums de la portion tubuleuse du rein se sont lentement modifiés sans cesser de vivre; la lésion lente nous a montré l'évolution que suivraient les épithéliums d'un parenchyme rénal atteint d'inflammation chronique si, contrairement à ce qui arrive dans la majorité des cas, l'invasion inflammatoire n'avait pas procédé avec tumulte de manière à rendre impossible la vie des épithéliums striés dans le milieu nutritif nouveau créé par l'inflammation.

REMARQUES

ET CONCLUSIONS GÉNÉRALES

Nous avons jusqu'ici poursuivi l'inflammation du rein dans ses diverses étapes, et, en allant jusqu'à l'atrophie complète de cet organe, nous avons vu que dans les différents stades l'on trouve constamment réunies des lésions du tissu périvasculaire et des lésions des épithéliums. Jamais nous n'avons trouvé ces deux ordres de phénomènes : processus interstitiel et lésions des épithéliums, divisés et séparés dichotomiquement ; de plus nous venons de faire voir que, lorsque l'incitation inflammatoire se poursuit avec lenteur et régularité dans le rein, les éléments tubuleux présentent une série de phénomènes évolutifs qui leur sont propres et qui aboutissent à une transformation complète de leur constitution. Bien que nous n'ayons pas pris ici la question au point de vue particulier du mal de Bright et de ses diverses formes, nous ne pouvons nous empêcher de reconnaître, après l'examen d'un nombre considérable de reins brightiques, qu'il nous paraît actuel-

lement impossible de maintenir dans sa rigueur la distinction radicale qu'on a proposée d'établir entre les néphrites interstitielles et les néphrites dites parenchymateuses. Cette dichotomie a été poussée à l'extrême par M. Lancereaux[1] qui, admettant : 1° des néphrites d'origine conjonctivo-vasculaire, et 2° des néphrites d'origine épithéliale, a essayé de soutenir cette idée que certaines formes de reins brightiques devaient être l'objet d'une distinction fondamentale et répondaient à des complexus cliniques absolument différents, uniquement parce que leurs lésions initiales étaient ou conjonctivo-vasculaires ou épithéliales. Dans cette conception les néphrites devaient être considérées comme commençant isolément par une lésion localisée soit uniquement sur les épithéliums, soit uniquement sur les vaisseaux et les éléments conjonctifs qui les entourent.

Or après ce que nous avons vu, ni pour la néphrite congestive, ni pour la suppurative, ni pour la catarrhale, encore moins pour celle qui s'établit sous l'influence de l'état cyanotique prolongé, la distinction radicale *étiologique* de Lancereaux, comme il l'appelle, ne saurait être défendue, puisque partout nous avons trouvé côte à côte des lésions des épithéliums et des espaces conjonctivo-vasculaires.

La forme que prendront les lésions du rein, ce qui fera qu'un rein donné, par exemple, prendra le type du gros rein blanc ou du petit rein granuleux, ou encore du rein kystique, n'est donc point commandée dès le début par l'introduction et le développement ultérieur des lé-

[1] Lancereaux, Rein, *Dict, encyclopéd.*

sions ayant pour siège soit originairement l'épithélium, soit originairement le tissu connectif. La prépondérance prise par la cirrhose ou au contraire par la dégénération épithéliale sont des accidents d'évolution que rien au début ne permettrait de prévoir si l'on avait simplement égard aux lésions dont le rein est le siège dans la plupart des néphrites aiguës que nous connaissons. Il en est de même dans les inflammations du poumon passant à l'état chronique. Pour prendre un exemple frappant, la pneumonie catarrhale fibrineuse des tuberculeux, suivant qu'elle est répandue dans le poumon de telle ou telle façon et que les réactions de l'organisme au sein du quel elle se développe sont dirigées dans un sens ou dans un autre, devient ici une pneumonie dégénérative, caséeuse comme on dit, affectant le type pseudo-lobaire ou disséminé en îlots, ou devient une pneumonie fibreuse aboutissant à la cirrhose tuberculeuse du poumon; et cependant ici, malgré la diversité des formes ultimes, malgré les différences énormes que montre au premier coup d'œil un poumon devenu caséeux par grandes portions de lobes ou par lobes entiers, ou le même organe criblé de cavernes communiquantes (ulcères sinueux de Portal), ou enfin un poumon induré par des masses de tissu fibreux entourant un petit nombre de cavernes, nous savons qu'il s'agit ici de formes diverses d'un même mal, la phthisie tuberculeuse dont l'unité n'est plus maintenant discutable grâce aux travaux de l'école française moderne. Il en est de même pour le rein de Bright à un certain point de vue. De même que MM. Cornil et Ranvier, nos études histologiques nous amènent à ne pas séparer les formes atrophiques des formes dégénératives, à ne pas faire de

la cirrhose dominante ou de la dégénérescence épithéliale dominante deux maladies profondément distinctes par le processus anatomo-pathologique qu'elles comportent. Mais l'on ne peut cependant, de par l'anatomie pathologique, instituer pour les néphrites brightiques, la notion de l'unité établie si clairement aujourd'hui pour la tuberculose; on voit au contraire les néphrites chroniques procéder de néphrites aiguës d'origine étiologique et de formes anatomiques distinctes; et, pour être plus exact, on n'est pas encore parvenu à constater l'existence d'une inflammation du rein caractéristique du mal de Bright à son début, comme la pneumonie l'est de la tuberculose lorsqu'elle affecte simultanément la forme fibrineuse et la forme catarrhale. Dans ces conditions, nous ne sommes pas certains que les diverses formes cliniques du mal de Bright et les diverses lésions du rein que l'on y observe ne soient pas le résultat d'inflammations rénales souvent initialement très diverses chez des brightiques cliniquement analogues entre eux, et que le mal de Bright ne soit pas le terme commun vers lequel converge l'évolution d'une série de néphrites étiologiquement distinctes.

Nous ne poursuivrons pas, du reste, ici l'étude de ces questions générales, quelque soit d'ailleurs leur intérêt. Nous avons voulu déterminer simplement les lésions qui se produisent dans le rein enflammé et les poursuivre dans leur évolution en précisant les détails histologiques qu'elles présentent. C'est ainsi que nous avons donné leur signification plus exacte aux processus de la néphrite congestive analogue à l'érysipèle, et de la néphrite catarrhale présentant de si curieuses analogies avec les inflammations des surfaces muqueuses.

Nous avons constaté que dans toute inflammation, soit congestive soit catarrhale, il existe des lésions épithéliales et que, même dans les cas où elles sont peu profondes, existent néanmoins, imprimant à toute inflammation du rein, et à une époque très rapprochée de son début, le caractère fondamental d'une néphrite mixte. C'est ici le lieu de revenir, en quelques mots, sur les lésions des épithéliums et sur les modifications qu'ils éprouvent sous l'influence de l'inflammation du rein.

Nous avons établi que quand cette inflammation est catarrhale, et abondamment répandue dans le rein, elle détruit très rapidement l'épithélium strié des tubes contournés et des canaux intermédiaires. L'épithélium à bâtonnets ne vit pas facilement dans le milieu nutritif que lui crée l'œdème catarrhal. Quand la mort de cet épithélium s'est produite, il faudra de deux choses l'une, ou que l'épithélium se régénère, ou qu'il reste en place à l'état de produit mort constituant des îlots de dégénérescence d'abord granuleuse, puis granulo-graisseuse; quand une pareille lésion est étendue à la majorité des points de la substance corticale, on conçoit qu'elle puisse devenir l'origine du gros rein blanc.

Dans la néphrite cantharidienne et dans quelques autres formes de néphrites aiguës, M. Cornil [1] a constaté l'existence de la transformation cavitaire des cellules épithéliales du rein. Dans leur masse se forment d'énormes boules sarcodiques dont les unes sortent de la cellule, s'amassent dans la lumière, confluent et forment, en fin de compte, des caillots festonnés analogues aux caillots de

[1] Cornil, *Journal d'Anatomie et de Physiologie*, 1879, p. 402.

lymphe, tandis que de grandes vacuoles, renfermant également des boules sarcodiques occupent le centre de la cellule et lui donnent un aspect comparable à celui des cellules caliciformes. Ces faits sont extrêmement intéressants ; mais ils ne démontrent pas, croyons-nous, que l'épithélium du rein secrète la matière qui va former les tubes colloïdes, ni que le rein élabore de l'albumine par ses épithéliums ; il s'agit ici d'un phénomène de mort. L'épithélium altéré donne des boules sarcodiques comme un globule blanc, comme une cellule nerveuse, lorsqu'on essaye de le fixer dans sa forme par des solutions aqueuses, ou même lorsqu'il subit spontanément les altérations cadavériques. C'est pourquoi, croyons-nous, les reins fixés lentement et avec précaution dans le bichromate d'ammoniaque ne montrent pas la transformation cavitaire de l'épithélium strié aussi régulièrement que lorsqu'on fait agir une solution d'acide osmique sur un fragement de rein. La lésion décrite par Cornil nous paraît donc avoir la signification d'un traumatisme exercé par l'action brusque de l'osmium sur des éléments très vulnérables, déjà altérés et sur le point de mourir. Les amas de boules intra-canaliculaires sont aussi beaucoup plus vraisemblablement un produit artificiel résultant du traumatisme précité, que l'origine des cylindres colloïdes que nous avons vus se former d'une façon tout autre.

Nous avons vu que l'épithélium strié ne meurt pas toujours sous l'influence de l'inflammation adjacente ; nous avons suivi jusqu'à l'atrophie complète des tubes la série des métamorphoses de cet épithélium. Mais nous devons faire remarquer en outre que, dans certaines inflammations, il devient capable de subir lui aussi la proli-

fération caractéristique de l'état catarrhal des épitheliums. L'inspection seule de la figure 15 (Pl. V) met le fait hors de doute pour la néphrite saturnine chronique.

Le dernier fait sur lequel nous insisterons, c'est l'existence dans toute néphrite qui d'aiguë passe à l'état définitif, qui devient chronique, d'un stade particulier caractérisé par la formation d'un tissu muqueux. La constatation de ce fait était de toute importance, car seule la formation du tissu connectif embryonnaire permet de décider si une néphrite donnée continuera à se développer sous forme de néphrite chronique interstitielle, aboutissant à la cirrhose du rein. En décrivant la phase muqueuse des néphrites chroniques à tendances productrices, nous avons essayé de combler une lacune importante qui existait entre les descriptions des lésions ultimes du rein brightique et celles des inflammations rénales à leur début, et simplement caractérisées par l'infiltration de globules blancs dans les espaces interoganiques.

Nous devons faire remarquer en terminant que cette étude entièrement consacrée à la description de faits histologiques qui se développent en séries, et qui s'enchaînent de façon à donner la notion générale du processus inflammatoire évoluant dans le rein, ne comportait pas la description de certaines affections rénales, telles que la pyelo-néphrite calculeuse, telles encore que les différentes variétés du rein brightique. Nous avons simplement voulu faire l'étude d'un processus général d'inflammation et nous avons fait voir quels sont les modes, les étapes, le résultat définitif de ce processus poursuivi dans le tissu complexe du rein jusqu'à l'entier effacement de la structure de cet organe, jusqu'à la formation de ce que

l'on pourrait appeler la cicatrice rénale. La néphrite congestive de la scarlatine nous a donné le terme initial de ce processus. Le rein atrophique de M. R. Moutard-Martin nous en a fourni le terme ultime. Entre ces deux termes nous avons essayé de placer les intermédiaires, en ne nous occupant du reste que des caractères histologiques des inflammations étudiées, et en laissant volontairement de côté toutes les discussions, toutes les considérations étrangères aux faits d'anatomie pathologique que nous nous étions simplement donné mission d'étudier dans ce mémoire.

PIÈCES JUSTIFICATIVES

Il nous a paru utile de réunir, sous le titre de pièces justificatives, certaines des observations qui ont servi à l'édification de ce mémoire. C'est afin de ne pas charger de faits cliniques notre description anatomique que nous plaçons ces documents à la fin de notre travail.

Nous avons restreint le plus possible le nombre de ces observations; mais nous n'avons pas cru cependant nous dispenser de donner celles qui se rapportent à nos planches et qui leur servent pour ainsi dire de témoins.

Observations I. (Communiquée par M. Brizard, interne du service). *Néphrite mixte.* — M. F., âgée de 67 ans, entrée le 13 septembre 1880, salle Sainte-Marie, 23, à l'Hôtel-Dieu.

Mère morte de rhumatismes ; rien du côté de son père.

Réglée à 12 ans, elle n'a pas éprouvé de troubles dans cette fonction jusqu'à 46 ans, époque de la ménopause ; elle a eu sept enfants qu'elle a nourris, plus huit autres nourrissons. Vers l'âge de 33 ans, peu de temps après un accouchement, il tomba de la grêle dans son pays ; sa maison, mal couverte, en fut presque remplie ; c'est dans cette circonstance qu'elle fut pour la première fois atteinte de rhumatismes. La plupart de ses articulations furent saisies ; elle eut des souffrances très-grandes, et elle a tou-

jours conservé des douleurs articulaires depuis ce temps-là. Elle n'a pas eu de fièvre intermittente. Elle n'a jamais eu de l'œdème des membres inférieurs.

Après ce rhumatisme, sa santé déjà si délicate s'affaiblit peu à peu ; le travail pénible et la marche lui occasionnaient des palpitations et de l'essoufflement. Avec l'âge, le manque de soins aidant, cet état ne fit que s'aggraver et, aujourd'hui, elle a de la peine à faire quelques mouvements dans son lit. Il faut ajouter que depuis six mois elle perd du sang à chacune de ses garde-robes; cependant, la région ano-rectale explorée ne révèle l'existence d'aucune lésion organique, on ne trouve qu'un petit paquet variqueux sur le pourtour anal. Le ventre est déprimé; pas de tumeur appréciable.

L'aspect général de la malade répond à une asthénie profonde ; émaciation extrême, ichthyose sénile cachectique; peu d'appétit, diarrhée.

Cœur. Les battements du cœur sont géminés ; le pouls radial ne frappe souvent qu'une fois, quand on entend quatre claquements valvulaires, les deux derniers beaucoup moins forts que les deux premiers. Souffle à la pointe au premier temps. Parfois le cœur a des intermittences. La pointe bat dans le quatrième espace intercostal gauche, près du bord sternal.

Les poumons respirent assez bien.

Foie normal. Rien du côté de la rate.

Urines. Précipité albumineux, pas d'œdème.

17 *Septembre*.— Souffle a disparu, le pouls bi-géminé tend à faire place au rhythme normal.

22.— *Urines*. Dépôt abondant, cailleboté, rétractile.

Morte le 26 septembre 1880.

Autopsie faite le 28 septembre : rien au cœur. Reins, substance certicale presque disparue, dégénérescence graisseuse.

C'est sur ces reins qu'ont été faites les préparations dessinées Pl. I, fig. 1; pl. II, fig. 5, 6.

Obs. II. (Personnelle.) *Anasarque. Mort dans le coma*.— X., âgé de 61 ans, ramassé sur la voie publique et ne répondant pas aux questions, est apporté salle Sainte-Elisabeth, à l'Hôtel-Dieu, dans le service de M. le professeur Lépine.

L'urine n'a pas été examinée et l'auscultation n'a pas permis de

constater les signes de pneumonie et d'endocardite qui ont été trouvés à l'autopsie. Le malade est en effet dans le coma ; l'abondance des râles trachéaux et leur intensité sont un obstacle à une auscultation nette et précise.

Pas d'œdème des membres inférieurs ; mais sur les orteils du pied droit, des plaques violacées, avec production par places de vésicules remplies de sérosité. Le troisième orteil paraît le plus atteint ; la coloration se prolonge sous l'ongle ; le deuxième orteil est moins intéressé ; le premier, moins encore.

Quelques cicatrices, sans caractères bien définis, sur la face antérieure des jambes.

Un peu d'œdème du scrotum.

Cet homme meurt le surlendemain du jour de son entrée dans le service.

Autopsie. L'ouverture du thorax donne les signes des affections pulmonaires et cardiaques indiquées ci-dessus.

Reins séniles, altérations presque égales dans l'un et dans l'autre. La capsule fibreuse se détache facilement sans rien entraîner avec elle. La surface décortiquée présente une coloration jaune rosée, marquée de taches irrégulières, elle offre des dépressions festonnées. La substance corticale est très-atrophiée par places ; en d'autres points son volume total est diminué et sa coloration est d'un blanc jaunâtre.

Foie muscade.

Cerveau. Un foyer de ramollissement à la partie postérieure du lobe occipital droit. Ce foyer, du volume d'une aveline, contient un liquide sero-purulent. Athérome des deux sylviennes.

Un caillot dans la tibiale postérieure droite, mais qui ne paraissait en obturer qu'incomplètement le calibre. Coupe du rein représenté Pl. I, fig. 2.

Obs. III. (Personnelle.) Résumé. *Gros rein blanc. Retrécissement et insuffisance mitrale. Infarctus pulmonaire.* — J.-L. Couturier, âgé de 38 ans, arrive le 8 octobre 1880, salle Sainte-Élisabeth, 39, Hôtel-Dieu, service de M. le professeur Lépine.

Très-bons antécédents héréditaires. Lui-même a été atteint de plusieurs attaques de rhumatismes. Depuis l'avant-dernière attaque, remontant à six ans, le malade est oppressé ; il éprouve

des battements de cœur lorsqu'il fait des efforts, la marche elle-même les provoque. Ces accidents se sont exagérés depuis sa dernière atteinte de rhumatisme, qui remonte au mois de mai. Depuis cette époque il a beaucoup maigri et n'a plus pu travailler.

Actuellement : oppression et battements de cœur continuels, même au repos, et augmentation à la moindre fatigue. Jamais d'œdème, appétit conservé.

Cœur : la pointe bat à trois travers de doigt au-dessus et un en dedans du mamelon, son impulsion n'est pas très-forte. A la percussion on constate de l'hypertrophie cardiaque ; à l'auscultation on entend à la pointe un bruit de souffle au premier temps, en jet de vapeur, souffle se prolongeant sous l'aisselle.

Soupçon d'albumine dans les urines. Le 25 octobre, le malade se plaint d'un point de côté à gauche, il a des crachats hemoptoïques et il est plus oppressé. On constate en arrière à la base du poumon gauche de la matité dans un espace limité à la largeur de la main environ. A ce niveau, pas d'égophonie, respiration obscure ; en dedans de cette plaque de matité, entre elle et la colonne, bouffée de râles sous-crépitants. Pouls 120.

Le 26 *octobre*, le malade ne crache plus de sang ; sous l'influence de la caféine et de la digitale ; son pouls paraît baisser, il égale 112. Douleurs précordiales. Le souffle mitral persiste toujours très-intense.

Le 28, léger œdème des malléoles.

A partir de ce moment son état se maintient à peu près le même.

Le 3 *février*, le malade enfle et l'on note la diminution de ses urines. L'oppression est toujours très-grande. Souffle systolique à la pointe. Râles sibilants et sous-crépitants disséminés dans la poitrine. Un peu de matité à gauche.

Le 2 *mars*, le malade se plaint de souffrir en urinant, il est très-oppressé. Il semble nettement que le souffle de la pointe débute avant la systole.

Le 17 , le malade a eu dans la nuit une hémoptysie, il est très oppressé.

Le 18, mort.

Autopsie : symphyse cardiaque partielle. Adhérences péricardiques existant surtout sur le ventricule droit.

Cœur volumineux. Les deux valves de l'orifice mitral présentent un grand nombre de végétations en forme de houppes.

Reins, très-volumineux ; capsules adhérentes. Coloration violacée avec taches blanc-jaune étendues, sur lesquelles se détache un piqueté rouge. La consistance des reins est molle. A la coupe les calices sont dilatés : la muqueuse est saine, non-congestionnée. La substance corticale, un peu épaissie, jaune-blanc, avec quelques glomérules rouges saillants. Le milieu des pyramides est d'un blanc jaune, plus jaune que l'ivoire.

Volume du foie normal, un peu jaune.

Infarctus dans le poumon gauche. Pl. I, fig. 2.

Obs. IV. (Sainte-Elisabeth, 26.) *Albuminurie abondante, anasarque, amorause, céphalalgie. Pneumonie gauche et pleurésie droite. — Mort dans le coma.* — Cl.-Victor Brosse, cultivateur, âgé de 25 ans, entre à l'Hôtel-Dieu de Lyon, service de M. Lépine, le 1er juin 1880.

Père mort à l'âge de 59 ans, d'une fluxion de poitrine. Mère bien portante. Un frère mort accidentellement.

Ce malade a eu une hémoptysie il y a quatre ans ; il fit, il y a deux ans et demi, un séjour à l'Hôtel-Dieu, salle Sainte-Jeanne, service de M. le docteur Tripier, pour une albuminurie. Il sortit notablement amélioré par le perchlorure et put reprendre son travail. Mais il a été obligé de l'abandonner il y a deux mois, à cause de l'œdème des membres inférieurs, joint à la diminution de ses forces. Cet état de s'améliorant pas, le malade se décide à revenir à l'hôpital.

Actuellement : il se plaint de dyspnée se manifestant pendant la marche et l'effort. Il accuse également une diminution de ses forces et quelquefois de la céphalalgie. Œdème des membres inférieurs, des parois abdominales et du scrotum. Appétit conservé, langue bonne, pas de phénomèmes gasiro-intestinaux, ni bronchiques. Rien au cœur.

6 *Juin.* — Mal de tête très-violent. Œdème de la face. Son albumine augmente. Pouls 84.

10. — Hier soir le malade a eu de la fièvre. Pouls 100. L'œdème des membres paraît un peu diminué, mais le ventre est volumineux. Pas de douleur dans la fosse iliaque droite ; langue

couverte d'un enduit saburral, pas rouge sur les bords. Pas de taches sur l'abdomen. Pupilles dilatées ; céphalalgie.

A la percussion, matité à gauche dans les deux tiers inférieurs de la poitrine, avec râles très-fins à l'auscultation ; la respiration est soufflante. Les vibrations à ce niveau sont exagérées.

Les battements du cœur sont éclatants et le petit silence est occupé par un prolongement. Sulfate de quinine 0,50. Ventouses scarifiées.

11. — Mêmes symptômes. Pouls petit dicrote. Ventre plus ballonné. Toujours pas d'expectoration.

15. — La submatité du côté gauche s'étend en arrière dans toute la hauteur du poumon ; en dehors, dans la ligne axillaire, elle occupe les deux tiers inférieurs. Le souffle persiste avec des râles humides; l'état du cœur reste le même. Digitale 0,30.

20. -- Le malade est plus oppressé, à l'auscultation de son poumon gauche, on relate à peu près les mêmes observations; mais, de plus, on constate du coté droit une matité occupant à peu près toute la hauteur en arrière, et marquée en dehors par une ligne oblique de tympanisme, qui devient très-marquée au sommet et en avant. Diminution des vibrations thoraciques. Mensuration du côté gauche 42, côté droit 46 ; en tour 33 centimètres de circonférence.

25. — Peu de changements. L'épanchement reste toujours limité à la réunion moyenne du poumon droit en avant; elle remonte en arrière jusqu'à la fosse sous-épineuse. Toujours beaucoup d'albumine dans les urines.

2 *Juillet.* — On ne trouve plus que 86 centimètres de circonférence. Peu de diminution des vibrations latérales droites. Pas de souffle. Frottement au niveau de la limite de la matité, en avant. A gauche, les signes stétoscopiques ne changent pas.

A partir de ce moment l'état du malade reste à peu près le même ; les signes d'auscultation qui ont été notés ne changent pas et l'anasarque persiste. Les urines sont toujours très-albumineuses.

Enfin, à ces signes viennent se joindre, dans les premiers jours du mois de septembre, ceux d'une ascite considérable avec la diarrhée, une langue rouge, un pouls à 108.

Le 12 *septembre.* — État comateux, le malade pousse des cris continuels et meurt dans la nuit.

Le 13. — Autopsie dans les détails de laquelle nous n'entrerons pas. Il nous suffira de dire qu'à l'ouverture du thorax on constate à gauche les lésions d'une pneumonie et à droite ceux d'une pleurésie. Nulle part dans l'un et l'autre poumon on ne trouve de traces de tuberculose, ni d'infarctus.

Reins. — Le rein droit est d'un volume plus petit qu'à l'état normal, il est pâle, blanc jaunâtre. Sous la membrane d'enveloppe quelques fines arborisations vasculaires étoilées, tranchant sur sa face jaunâtre. Décortication facile, mettant à nu une surface chagrinée. — A la coupe les pyramides sont pâles, mais conservées presqu'en totalité. Elles sont séparées par un tissu jaunâtre qui se confond avec la substance corticale de même couleur; l'écorce n'a que 3 à 5 millimètres environ d'épaisseur.

Le rein gauche est un peu plus gros, sans atteindre cependant le volume normal ; il présente, outre les caractères signalés dans le rein droit, une particularité importante, c'est que les pyramides sont beaucoup moins apparentes et ont une tendance à se confondre avec la partie jaunâtre siégeant entre elles.

Cœur. Tous les orifices fonctionnent bien. Le ventricule gauche offre une cavité relativement grande. Parois un peu épaisses.

Péritoine. Non enflammé contient un liquide citrine peu abondant. (Voir Pl. II, fig. 7.)

Obs. V. (Communiquée par M. Gauch, interne du service). *Ret. et Insuf. mitrale. Rein cardiaque.* — Marat, Jean, âgé de 52 ans, demeurant à Lentilly, entré à l'Hôtel-Dieu le 12 mai 1881 (service de M. le professeur Renaut). Ce malade couché au n° 5 (salle Saint-Augustin), répond difficilement aux questions qu'on lui pose, à cause de son état de surdité et d'oppression extrême. Il ne peut donner de renseignements sur ses ascendants. Il n'accuse pas d'antécédents pathologiques personnels importants à noter; pas d'habitudes alcooliques, pas de syphilis. Jamais de rhumatismes. Depuis très longtemps, il tousse tous les hivers, mais son état s'étant beaucoup aggravé depuis le mois d'avril, il entre à l'hôpital.

Actuellement le malade se plaint d'une toux opiniâtre, surve-

nant fréquemment et par quintes, s'accompagnant d'une expectoration peu abondante, mucoso-purulente. Il est dans un état d'oppression et de dyspnée presque continu, augmentant au moindre effort, à l'occasion des mouvements ; il ne peut se coucher et se tient assis sur son lit. Par intervalles accès de dyspnée très violents, qui amènent une congestion très intense de la face et la cyanose des lèvres.

La respiration est pénible, courte, bruyante, parfois entrecoupée.

A l'examen du thorax on constate une voussure considérable en avant, en arrière la paroi thoracique est fortement bombée. Le sternum est déformé. L'appendice xyphoïde, forme, avec la partie supérieure de cet os, un angle obtus, ouvert en arrière. Les creux sus et sous-claviculaires sont effacés.

A la palpation, les vibrations vocales sont partout conservées.

A la percussion, sonorité exagérée en avant, en arrière tonalité très élevée.

A l'auscultation la respiration est perceptible dans tous les points, l'expiration est prolongée. Râles ronflants et sibilants aux deux temps, plus nombreux à l'inspiration, disséminés également dans toute l'étendue des poumons, s'accompagnant en quelques points limités de râles humides. Dans le tiers inférieur des deux poumons en arrière râles sous-crépitants fins aux deux temps, pas de souffle, pas de modification de la voix.

La matité cardiaque est notablement augmentée, toute la région est d'ailleurs douloureuse à la percussion ; il est difficile de limiter exactement le point précis où bat la pointe. Les bruits du cœur sont sourds, lointains ; ils sont en même temps irréguliers et précipités. Le malade ne pouvant interrompre la respiration, il est difficile de constater s'il existe un souffle, cependant le premier temps à la pointe paraît anormal.

Pas de dilatation des veines cervicales, pas de pouls veineux. Le pouls radial a peu de tension, offre quelques irrégularités et intermittences. Les artères sont athéromateuses à un degré très prononcé.

Jamais d'œdème des membres inférieurs. Pas d'ascité, pas de veinosités abdominales. La région hépatique est douloureuse à la palpation et à la percussion. Le foie est augmenté de volume, son bord inférieur, parfaitement sensible dépasse de trois doigts en-

viron les fausses côtes, pas de traces d'ictère; les sclérotiques ont leur coloration normale.

Le malade n'a pas d'appétit, la langue est rose, pas de nausées ni vomissements, pas de diarrhée, un peu de constipation.

Miction normale, quantité des urines un peu diminuée. Celles-ci sont rougeâtres, un peu troubles et donnent un précipité d'albumine par l'acide azotique.

Affaiblissement extrême.

Pas de fièvre, température normale.

Le 13 *mai.* — Même état qu'à son entrée.

Ipéca stibié. Vin de pharmacie.

Le 16. — Cette nuit accès d'oppression très violent. A l'examen du cœur souffle râpeux à la pointe presystolique et remplaçant le 1er temps.

Lavement avec 20 gouttes de teinture de digitale, 6 ventouses scarifiées.

Le 18. — L'oppression est moindre. Un peu d'œdème des malléoles. Constipation.

60 gr. huile de ricin en friction sur le ventre.

Le 20. — Pas d'effet par l'huile de ricin.

Lavement purgatif.

Le 23. — L'œdème des pieds a augmenté. Mêmes signes à l'auscultation des poumons.

Le 25. — La dyspnée paraît moindre, le malade se trouve mieux, peut se lever, a repris un peu d'appétit.

Le 28. — Depuis que le malade se lève et marche le souffle présystolique est plus net le soir, il disparaît souvent le matin.

Le 29. — Hémoptysie peu abondante cette nuit, constituée par un sang rouge, spumeux, facilement coagulable. A l'auscultation, abolition du murmure vésiculaire aux deux bases, en arrière. Râles sous crépitants fins dans la partie supérieure des poumons.

Œdème du scrotum et des membres inférieurs, pas d'ascite. Oppression extrême.

10 ventouses sèches, 1 gr. d'ipéca à doses fractionnées, potion cordiale.

Le 30. — L'oppression est allée en augmentant ainsi que l'œdème. Nouvelle hémoptysie le soir. Mort dans la nuit. Le malade s'est affaissé subitement en remontant dans son lit sans agonie.

L'autopsie qui a été pratiquée par M. le professeur Renaut,

34 heures après la mort, a montré les lésions suivantes dont voici le résumé.

Cœur. Cet organe est notablement hypertrophié, adhérent au péricarde, en certains points, par des plaques ossiformes. L'orifice mitral est dilaté de façon à rendre un compte exact de l'insuffisance observée, mais les conditions du retrécissement n'ont pas été retrouvées. Orifices aortique et pulmonaire sains. L'orifice tricuspide est très dilaté, de façon à recevoir les doigts des deux mains réunies en paquet. Le myocarde se déchire comme du carton mouillé, les artères coronaires sont athéromateuses. Plaques ossiformes de 0,04 au niveau de l'oreillette droite amincie.

Poumons. Ces organes sont enveloppés d'une coque générale formée par la symphyse pleuro-pulmonaire. Ils sont envahis par l'œdème, la spume ruisselle à la coupe, pas d'infarctus hémoptoïques. De distance en distance petites nodosités en rapport avec de petites dilatations bronchiques.

Foie. Cardiaque, hypertrophié.

Reins. Ils sont lobulés, montrent une atrophie de la substance corticale et l'aspect et les lésions des reins cardiaques. (Voir la Pl. III, fig. 8.)

Obs. VI.— (Communiquée par M. Bernard, interne de service). *Néphrite scarlatineuse. Gros rein blanc.* — Brun Faure, âgé de 40 ans, entré le 15 janvier 1881 dans la salle Sainte-Marguerite, n° 7. Le malade raconte que dans son pays régnait une épidémie de scarlatine, il en a été atteint 15 jours avant son entrée à l'hôpital et se trouve en pleine desquamation. Se croyant guéri, ce malade avait recommencé il y avait quelques jours à vaquer à ses occupations quand il fut pris des accidents de l'angine scarlatineuse. A l'examen de la gorge on constate une rougeur vive des piliers et du voile du palais, et quelques points blancs disséminés sur les amygdales. Adenites sous-maxillaires prononcées surtout à droite.

Pas d'ascite proprement dite; mais œdème des parois abdominales et des membres inférieurs, anasarque de la face.

L'examen des urines fait le jour de l'entrée révèle une quantité considérable d'albumine.

16 *janvier*. — Le malade a déliré toute la nuit, son état est sensiblement aggravé.

19. — Torpeur, somnolence continuelle d'où on ne peut le tirer.

Le 23. — Huit jours après son entrée, le malade meurt dans le coma (coupe du rein représentée Pl. V. fig. 16).

Obs. VII. (Communiquée par M. Coulomb, interne du service). — *Néphrite scarlatineuse.* — Marie B. âgée de 5 ans, entre le 31 mai 1881 à l'hôpital de la Charité, service de M. le docteur Meynet, elle est au huitième jour de son éruption scarlatineuse.

Bons antécédents héréditaires, pas de maladie antérieure; elle a été vaccinée.

Elle présente de l'œdème des membres inférieurs et de la face dont le début s'est manifesté il y a deux jours avec un mouvement fébrile.

L'examen des urines à la chaleur et à l'acide nitrique révèle la présence de l'albumine en grande quantité.

Du côté de l'appareil respiratoire, respiration normale, cependant le murmure vésiculaire est moins perceptible aux deux bases. Pas de dyspnée bien marquée; pas de fièvre; pas de crises convulsives ni d'accidents cérébraux à noter. Rien à noter du côté du tube digestif; appareil circulatoire normal.

Le 1er *juin.* — Pas d'ascite, mais de l'œdème des parois abdominales. Au poumon souffle respiratoire très doux, perceptible à la base gauche, matité à ce niveau, rien à droite.

Le 3. L'œdème de la face persiste. Albumine en énorme quantité.

Le 9. — Mort.

Autopsie. Reins : volumineux congestionnés. Œdème pulmonaire, épanchement dans les deux plèvres.

Obs. VIII. (Personnelle). — Résumé. *Leucocythémie splénique.* — Marie Rochette, journalière, âgée de 38 ans, entre le 22 décembre 1880 à l'Hôtel-Dieu de Lyon, salle Sainte-Marie, n° 43, service de M. le professeur Lépine.

Bons antécédents héréditaires.

Cette malade a eu deux enfants, le premier il y a 14 ans, le second il y a 6 ans; tous deux sont morts jeunes. Ses couches ont

été bonnes. Réglée a 13 ans, les menstrues n'ont jamais été régulières; elle ne les a pas revues depuis 18 mois.

Le début de son affection remonte également à cette époque; il s'accompagna de douleurs dans l'épaule gauche, de mauvaises digestions et d'une faiblesse générale qui est toujours allée en augmentant, son ventre commença à grossir il y a 11 mois. Mais sans douleurs : celles-ci n'ont apparu qu'il y a huit mois. Elles se montrent sous forme de coliques avec maximum dans la fosse iliaque gauche.

Les malléoles furent il y a trois semaines le siège d'un œdème léger qui a disparu depuis.

Engorgement ganglionnaire cervical droit; on ne constate pas d'adenites à gauche.

Rate volumineuse: son bord inférieur net et tranchant descend jusqu'à deux travers de doigts au-dessus du pubis; son bord antérieur également facile à délimiter déborde l'ombilic de deux travers de doigts.

Pas d'épanchement ascitique abdominal, matité hépatique un peu augmentée.

Cœur : l'auscultation de sa pointe révèle un bruit systolique remplissant le premier silence. Pouls fréquent régulier 96. Globules rouges 1,888,000, un nombre à peu près égal de globules blancs. Bon appétit, digestions pénibles, diarrhées habituelles, jamais d'hémorrhagie. Pas d'albumine.

La malade reste deux mois dans le service, se plaignant toujours de douleurs spléniques s'irradiant dans l'épaule gauche. La diarrhée persiste, elle perd l'appétit; ses forces diminuent de plus en plus. Œdème des membres et du ventre.

Le 1er *mai.* — La malade annonce que ses règles ont reparu avec abondance. Pouls ralenti, mou.

Le 2. — Sous l'influence du seigle ergoté la perte se modère, mais la malade n'urine pas. La rate est moins volumineuse.

Le 3. — Le pouls est à 120, la malade n'urine toujours pas. Mort.

Autopsie. Rate rouge; longueur 33 centimètres, largeur 22 centim., épaisseur 13 centim. L'artère splénique atteint le volume de l'index.

Reins un peu volumineux et pâles : la capsule s'enlève très

difficilement. Substance corticale peut-être un peu épaisse et de coloration un peu pâle relativement à la substance médullaire.

La vessie est énorme, distendue par deux litres de liquide paraissant être surtout constitué par du sang noir tirant sur le violet. La muqueuse vésicale est rouge; elle présente près du bas fond plusieurs ulcérations, à bords taillés à pic, et ayant le diamètre d'une pièce de 0,20 cent.

Foie très développé dans son lobe droit.

Poumons parfaitements sains.

Obs. IX. (Communiquée par M. Parizot, interne du service). — *Néphrite saturnine.* — Pierre A., âgé de 44 ans, peintre-plâtrier, entre le 30 mai 1881 à l'hôpital de la Croix-Rousse, service de M. Clément.

Le père de cet homme est mort à 75 ans d'une attaque; sa mère est morte d'un étouffement (goître). Lui-même a joui d'une bonne santé jusqu'à 22 ans. A cet âge, coliques de plomb qui nécessitent uu séjour de trois semaines à l'hôpital. Un an après nouveau séjour pour la même affection. Depuis cette époque, le malade accuse des barrements dans la région stomacale. Pas de paralysie des extenseurs. Depuis le mois de janvier de cette année le malade se plaint d'étouffements pendant la nuit avec réveil subit. Pendant la marche, la respiration lui manque, sensation de constriction en ceinture et obligation de s'arrêter quelques minutes. Pas de constipation.

Depuis huit jours œdème des jambes jusqu'à la partie supérieure.

Augmentation de la matité hépatique; le rebord du foie dépasse de trois travers de doigts le rebord des fausses côtes.

Bruits du cœur éloignés, sans souffle, mais un peu masqués par des râles sonores.

Liseré saturnin, décoloration des conjonctives. Teint jaune pâle des téguments.

Urines foncées, assez transparentes: albumine totale dosée par le procédé de Tanret égale 2 gr. 75 dans les 24 heures. L'urée égale 5 gr. 28.

Le 1er *et* 2 *juin.* — Accès d'oppression assez long pendant la nuit. Dans l'intervalle la dyspnée est continue et la respiration s'accompagne de râles laryngo-trachéaux. Respiration 26 à la

minute. Dans toute la poitrine râles ronflants et sibilants se modifiant par la toux.

En même temps que l'hypertrophie du foie on constate un épanchement dans la cavité pleurale droite, la matité qui se révèle se déplace et se confond avec la matité hépatique quand le malade est assis sur son lit,

Le 9. — Même état. Pas de troubles cérébraux ni de subdelirium.

Le 11. — Pouls 96. Dyspnée très intense. Inspirations 20. Expiration prolongée. Accablement extrême..

Le 12. Affaiblissement plus marqué, à peine si le malade peut parler. Accès épileptiformes hier soir avec perte de connaissance et convulsions limitées au côté gauche de la face et des membres.

Mort dans la journée.

Autopsie. Poumons : épanchement séreux dans la plèvre droite ; œdème pulmonaire dans la plus grande partie de ce côté. A gauche signe d'emphysème. Nous n'insistons pas sur l'examen de ces divers organes étrangers à notre sujet.

Reins petits, un peu granuleux à leur surface. Décortication difficile; après ces décortications l'aspect granuleux est très marqué. La substance corticale est ratatinée, réduite à sa plus simple expression. On voit encore des pyramides qui sont parfaitement conservées, bien qu'à leur partie supérieure elles soient déjà fortement envahies par des tractus blanc jaunâtre dans la substance corticale. Poids 100 gr.

Foie. Poids 1.700 gr., surface lisse, le volume du lobe droit est exagéré surtout dans le sens vertical, il mesure 21 centimètres, à la coupe consistance assez dure, il n'est pas friable.

Cœur. Hypertrophie concentrique du ventricule gauche et de la paroi interventriculaire. (Voir Pl. V, fig. 16.)

Obs. X. (Observation relatée dans la thèse de M. le docteur Petit (Rein dont nous avons fait l'examen histologique).— *Fièvre typhoïde à forme grave commune avec néphrite et eschares.* — Eugénie Alice, 16 ans, sans profession, entre salle Sainte-Marie, n° 26, le 26 août 1880.

Bonne santé antérieure, rien de pathologique dans les antécé-

dents de la malade, premières règles à 13 ans. Cette jeune fille s'est fatiguée beaucoup, en soignant jour et nuit une de ses sœurs morte il y a trois semaines de la fièvre typhoïde; de cette époque datent les premiers symptômes: céphalalgie, ventre douloureux, faiblesse des jambes.

La malade entre alors à l'Hôtel-Dieu; ces symptômes persistent et s'accentuent, la céphalalgie devient plus vive, le ventre est plus douloureux, de la diarrhée survient, épistaxis, rêvasseries nocturnes, surdité légère.

Le 1er *septembre.* — Gargouillement dans la fosse iliaque droite, pas de taches rosées. Diarrhée, taches diarrhéiques couleur melon sur le linge, avec centre fécal noirâtre, la langue est sèche; dans les urines, albumine opalescente.

Le 3. — Taches rosées, râles disséminés de bronchite.

Le 4. — Eschare au sacrum à l'extrémité du sillon interfessier, agitation, délire, albumine dans les urines.

Le 6. — L'eschare a un peu augmenté, on panse au talc et au diachylon. Selles et urines involontaires, langue humide, éruption pustuleuse sur les fesses.

Le 11. — Mêmes symptômes que précédemment, en plus raideur des membres.

Le 12. — La malade pousse des cris quand on la touche, les membres sont toujours raides.

Le 13. — Cris analogues aux cris hydrencéphaliques, fuliginosités à la langue et aux lèvres. Râles beaucoup moins nombreux, battements de cœur sourds, voilés. Forme cérébro-spinale (8 lavements froids par jour, bains froids).

Le 15. — L'eschare augmente beaucoup.

Le 16. — La malade prend trois bains froids par jour; elle va mieux, les cris n'ont plus le même caractère, langue humide, parole plus facile, raideur musculaire moindre, eschare stationnaire.

Le 17. — Adynamie plus grande.

Le 21. — L'eschare commence à se circonscrire et à tomber, les forces de la malade s'épuisent, elle crie toute la nuit, fuliginosités aux lèvres, plus de stupeurs. Dans les urines, précipité abondant cailleboté rétractile.

Le 22. — Même état, aggravation.

Le 23. — On fait plusieurs fois des lavages phéniqués sur l'es-

chare, le centre seul reste à tomber, décollement des bords de la plaie. Les urines sont très rouges, après leur mélange avec l'acide nitrique, très peu d'albumine. Pas d'œdème.

Le 24. — L'eschare a pris un aspect diphtéroïde, odeur nauséabonde, pas trace d'œdème.

Le 25. — Prostation extrême, les yeux sont convulsés en haut et en dehors.

La malade meurt à 9 heures du soir.

Obs. XI. (Relatée dans la thèse de M. le docteur Petit, rein dont nous avons fait l'examen histologique).— *Fièvre typhoïde, albuminurie, crises d'éclampsie, mort, néphrite.* — Barbier Amédée, 22 ans, garçon d'hôtel, entre le 18 octobre 1880, salle Sainte-Jeanne, n° 19, à l'Hôtel-Dieu.

Bonne santé habituelle; début de la maladie il y a 9 jours par de la céphalalgie, un accablement notable, une apyrexie complète. Langue saburrale au centre, rouge sur les bords, légèrement tremblotante. Douleur et gargouillement dans la fosse iliaque droite; taches rosées.

Le 8 *novembre.* -- Langue rôtie, pointue, amincie; ptosis du côté droit; pas d'albumine dans les urines.

Le 9. -- Délire nocturne; soubresauts des tendons. Le soir un accès de convulsions cloniques, durant quelques minutes; le malade agite ses bras dans des mouvements désordonnés, puis tombe dans une prostration extrême. L'examen des urines avait été fait quelques heures avant la crise éclamptique et avait donné un abondant précipité cailleboté.

Dans la nuit, le malade prend un accès semblable au précédent et meurt quelques instant après.

Autopsie. -- Rien d'important dans le cerveau, ulcérations des plaques de Peyer. Double néphrite.

Obs. XII. *Atrophie insolite du rein droit chez une femme morte d'urémie, par Moutard-Martin* (Société d'anatomie 1875). — K..., 55 ans, entre le 23 décembre 1874 à l'hôpital Saint-Antoine. Elle est dans un état d'asphyxie alarmant : de gros râles muqueux disséminés dans toute la poitrine empêchent absolument l'auscultation du cœur. Trente ventouses sont appliquées le soir même.

Le lendemain, on remarque que la malade est pâle, que son visage est œdématié ; une œdème assez prononcé se voit également aux deux membres inférieurs et même à la partie interne des cuisses. L'urine examinée ne contient pas d'albumine ; l'urée n'est pas dosée.

La malade étant plus tranquille, on constate alors les signes d'une dilatation bronchique généralisée, et caractérisée par des râles muqueux inégaux, et par places de véritables râles sous-crépitants. Ces lésions sont bilatérales et occupent surtout le côté droit en arrière (partie moyenne et supérieure) ; la matité y est insignifiante ; la malade n'a jamais eu d'hémoptysie. Les bruits du cœur sont sourds, mais on ne trouve aucune altération de leur rhythme. Le foie déborde un peu les fausses côtes.

Dans les trois jours suivants, l'axphyxie revient et augmente peu à peu, la malade est dans le coma ; enfin, elle succombe le 27, à 3 heures.

A l'autopsie, nous trouvons une dilatation bronchique générale avec congestion localisée à droite en arrière. Pas de tubercules dans les poumons, Le cœur n'a pas d'altérations valvulaires. Le foie est augmenté de volume. Nous trouvons le rein gauche à sa place, il est augmenté de volume ; sa surface est mamelonnée et offre des tubercules saillants de volume variable. Ces tubercules ne sont pas ramollis, la coupe montre un parenchyme complètement graisseux.

Quant au rein droit, nous ne le trouvons qu'à grand peine, perdu dans le tissu cellulaire, il pèse 15 grammes ; sa surface est hérissée de saillies analogues à celles de l'autre rein ; mais on remarque deux points où son parenchyme ramolli laisse voir, après incision, deux amas de matière caséeuse.

Il paraît probable, en présence de cette lésion si profonde des deux reins, du droit surtout, que la malade a succombé à une urémie à forme comateuse.

BIBLIOGRAPHIE

ABEILLE. — Traité des maladies à urines albumineuses et sucrées. Paris, 1863.

AXEL KEY. — Ueber die Nieren und die Veranderungen derselben nach Wechselfieber. (*Hygiea*, XXII-1861).

ACKERMANN. — Ein Fall von parenchymatöser Nephritis (*Deutsch. Archiv. f. klin Med.* 1872).

BAMBERGER. — *Virchow's Archiv.*, 1857.

BARCLAY. — Granular kidneys, *The Lancet*, 1867.

BARTELS. — Sammlung klinischer Vorträge, Leipsick, 1871.

—— *Ziemssen's Handbuch*, 1875.

BASHAM. — Renal diseases, London, 1870.

BEALE. — On some points in the Anatomy of the kidney. (In *Archiv. of. med.*)

BECQUEREL. — De l'albuminurie et de la maladie de Bright. *Archives générales de médecine*, 1845.)

—— *Union médicale*, 1855.

BECKMANN. — *Archiv. f. path. Anat.*, 1857.

BEER. — Die Bindesubstanz d. mensch. Niere in *Gesund-und Krankh. Zustande*. Berlin, 1859.

BENCER. — *Medical Times*, 1852.

BERGERON ET CLOUET. — *Gazette hebdomadaire*, 1877.

BIDDER. — *Archiv.*, 1845.

BIERMER. — *Archiv. f. Anat. path.*, 1860.

BIROT. — Essai sur les albumines pathologiques. Montpellier, 1874.

BLOCH. — De la contusion des reins, thèse de Paris, 1873.

BRADBURY. — *Brit. med. Journal*, 1872.

BRIGHT. — Reports of med. cases. London, 1827-1831.

—— *Guy's hosp. reports*, 1836-1840.

BROADBENT. — A case of renal disease, *The Lancet*, 1872.
BUCHNER. — Morbes Brightii. Leipzig, 1870.
BUDDE. — *Ugeskrift for Läger*, 1874.
BURKART. — Die Harncylinder. Berlin, 1874.
—— Das epith. der ableitenden Harnwege. (*Virchow's Archiv.*, t. XVII p. 122).
BRAULT. — Contribution à l'étude des Néphrites. Paris, 1881.

CALMETTES. — Recherches expérimentales sur l'albuminurie. *Arch. de Phy.*, 1870.
CAMPBELL. — Lect. on Bright's disease. *Med. press and circular*, 1871.
CASTELNAU. — *Archives générales de médecine*, 1843.
CARPENTIER. — *Presse med. Belge*, 1874.
CARUS. — *In Zeitschr. f. wiss. zoologie*, II, p. 61.
CHARCOT. — Leçons sur les maladies du foie et des reins.
—— *Gazette hebd.*, 1858.
—— Des cirrhoses viscérales épithéliales. *Progrès med.*, 1878.
CHARCOT ET CORNIL. — Contribution à l'étude des altérations anatomiques du rein chez les goutteux. *Comptes rendus de la Société de biologie*, 1863.
CHRZONSZCZENSKY. — *In Virchow's Archiv.*, XXXI.
COATS. — *Glascow's med. journal*, 1875.
COLBERG. — *In med. Centralblatt*, 1863.
CORNIL. — Des différentes espèces de néphrites. (Thèse d'agrégation, 1869).
—— Mémoire sur les lésions anatomiques du rein dans l'albuminurie. (*Journal de l'anat. et de la phys.*, 1864.)
—— Thèse de Paris, 1864.
—— Etat des cellules du rein dans l'albuminurie. (*Journal de l'anat. et phys.* 1879.)
—— Sur les lésions du rein dans l'empoisonnement par la cantharide. *Comptes rendus*, 1880.
CORNIL ET RANVIER. — Manuel d'Histologie pathologique.
CORMACK. — *The Lancet*, 1843.
CURTIS. — Etiologie of Bright's disease. *Phil. med. Times*, 1873.

DA COSTA. — Acute Bright's disease. *New-York med. gaz.*, 1870.
DAVAINE. — Sur les granulations graisseuses du rein. *Comptes-rendus de la Société de biologie*, 1851).
DEROYE. — Etude théorique et pratique de l'albuminurie et de quelques néphrites. Paris, 1874.
DICKINSON. — *Med. chir. trans.* 1867 et *Trans. path. Soc.*, 1871.
DRASCH. — *Wiener Sitzungsb.* 1876.
DURSY. — *In Zeitsch. f. rat. Med.*, t. XXIII, p. 268.

ECKER. — *Icon. Phys.*, pl. VIII
ELLIS. — *In Phil. transact.*, 1869.
—— On the muscul. structur in the urinary and certain of the degeneration *Med. chir. trans.*, 1857).

FÉRÉOL. — *Union med.*, 1867.
FIFIELD. — *Boston med. and surg. journal*, 1872.
FINGER. — Prager Viertelj, 1847.
FOURCAULT. — Causes générales des maladies chroniques. Paris, 1844.
FREY. — 1re édition 1870. Annotée par Ranvier.
FRERICHS. — *Die Bright'sche Nierenkrankheit*, 1851.

GAMPERT. — *In Zeitschrif f. w. Zool.*, XVI.
GERLACH. — *In Fror n. not.*, n° 768, 1845.
GLATZ. — Diagnostic des différentes espèces de néphrite. Genève, 1872.
GODARD. — Recherches sur la substitution graisseuse du rein. *Comptes rendus, Soc. de Biologie*, 1851.
GRAINGER-STEWART. — On the diagnostic of the forms of Bright's disease. *Brit. and. for med. chir. Review*, 1866.
GRASSET. — Etude critique sur l'albuminurie et le mal de Bright. *Montpellier médical*, 1875.
GRAVES — *Dublin journal*, 1852.
GROOS. — Essai sur la structure microscopique du rein. Strasbourg, 1863.
GUBLER. — Art. albuminurie, *in Dict. encyc. des sciences, med.* Paris, 1865.

HAMBURGER. — Prager Viertelj, 1861.
—— Zur histologie des Nierenbeckens und des Harnleiters. *Archiv. f. mikrosc. Anat.*, t. XVII.
HAYEM. — *Mémoires de la Société de Biologie.* 1864.
HEIDENHAIN. — Mikroscopische Beiträge zur Anat. und Phys. der Nieren. *Archiv. f. mik. Anat.*, t. X, 1874.
HENLE. — *In Gött. Nachr.*, 1852.
HERZ. — *In Greifswald. med. Beit.*, t. III, p. 93.
HESSLING. — *In Fror. not.*, 1849.
HUFNER. — Z. vergleich. Anat. und Phys. der Harncanälchen. Leipzig 1866.
HUGUENIN. — *Path. Beiträge.* Zurich, 1869.
HYRTL. In Zeitschr der Wiener Ærzte, 1846.
—— Ueber die Nierenknauel der Haifische. In *Vehr. d. zool. bot. ges.*, in Wien, 1861.
—— In Wiener Sitzungsb. t. XLVII, p. 146.

IMMERMANN. — Ueber morbus Brightii und dessen Behandlung. *Corresp. Bl. f. Schweizer Ærzte*, 1873.
ISAAC. — Zur fein. Anat. Niere, *New-Vork journal in Schmidt's Jahrb* 1857.

JACCOUD. — Des conditions pathogéniques de l'albuminurie (thèse de concours Paris, 1860),
—— Article albuminurie, *in Nouv. Dict. de med.* Paris, 1864.
—— Clinique médicale. Paris, 1867.
—— Traité de pathologie interne, 1877.
JOHNSON, — *British and. med. chirur. Review*, 1853.

JOHNSON. — *The Lancet*, 1858.
—— *Med. chirurg. transact.*, t. XLVI.
—— Pathology of chronic Bright's disease. *Brit med. journal*, 1872.

KELSCH. -- Revue critique et recherches anatomo-pathologiques sur la maladie de Bright. *In Archives de Phys.*, 1874.
KLEBS. — Handbuch der patholog. Anat. Berlin, 1870.
KLEIN. — *Archiv. f. path. Anat.*, 1865.
KÖLLIKER. — *In Müller's Archiv.*, 1845.
—— Eléments d'histologie humaine, traduction de Marc Sée, 1868.
KOLLMANN. — *In Zeitschr. f. W. zool.*, t. XIV.
W. KRAUSE. — *In Gött. Nachr.*, 1852.

LABADIE-LAGRAVE. — *Revue des sciences méd.*, 1876. — Art. Rein *in Dictionnaire de médecine et de chirurgie pratique*, 1881.
LANGHANS. — *Virchow's Archiv.*, 1879.
LABOULBÈNE. — Cancer du rein gauche, tumeur rénale, 1855.
LANCEREAUX. — Art. Rein, *in Dict. encyc. d. sciences méd.* 1875.
LANCEREAUX et LACKERBAUER. — Atlas d'anat. path. Paris, 1869.
LASÈGUE. — Recherches récentes sur la maladie de Bright. *Revue critique in Archives gén. de méd.* 1853.
LAVERAN. — *Gaz. hebd.*, 1870.
LEBERT. — Traité d'anatomie path. Paris, 1855.
LECORCHÉ. — Traité des maladies des reins, 1875.
—— Néphrite interstitielle. *Archiv. gén. de méd.* 1874.
LEMOINE. — Étude sur le rein sénile. Thèse de Paris, 1876.
LÉPINE. — Sur quelques points de la pathogénie de l'abuminurie. *Revue mensuelle*, 1880.
LEUDET. — Comptes rendus de la Société de Biologie, 1853.
LEVRAT. — *Bulletin, Soc. Anat.*, 1877.
LORAIN. — De l'albuminurie. Thèse d'agrégation, 1860.
LUDWIG. — Beiträge zur Lehre von. Mechanismus der Harnsecretion. Marburg, 1842.
—— Art. Niere, *In Wagn. Band.*
LUDWIG et ZAVARYKIN. — *In Zeits. f. rat. med.*, t. XX.
LUDWIG LÖWE. — Zur Entwickelungsgeschichte der Saügethierniere. *Archiv. f. mikr. Anat.*, t. XVI.
LYTTEN. — Zur Lehre von der amyloiden Entartung der Nieren. *Berl. klin. Woch.*, 1878.
LUSCHKA. — Ueber deu Bau der Menschlichen Harnstranges, *in Virchow's Archiv.*, t. XXIII.

MALPIGHI. — De renibus.
MEYERSTEIN. — *In Zeitschrif f. rat. Med.*, 1862, t. XV.
MECZCNIKOW. — *In Gött. Nachr.*, 1866.
MOLESCHOTT. — Ein histogenischer und ein histol. Beiträge z. Kenntniss der Nieren, *in Unters. z. naturl.*, t. VIII.
MORAND. — Contribution à l'hist. path. de la maladie de Bright. *Recueil de mém. de médec. milit.* 1873.

MUNK. — Ueber circulationsstörungen in den Nieren nach einem in der *Berliner medicin. Geselsch, Vortrag. Berliner Klinisch-Wochenschr*, 1863.

ODÉNIUS. — *In Berliner Wochenschr*, 1864.
—— In Sitzungsber. *d. Sweder Academie*, 1864.
OLLIVIER et RANVIER. — Nouvelles observations pour servir à l'histoire de la leucocythémie. *Archives de Phys.*, 1859.
—— Observation pour servir à l'histoire de la leucocythémie et des hémorrhagies et thromboses qui surviennent dans cette affection. *Comptes rendus de la Société de Biologie*, 1866).

PHISALIX. — De la néphrite interstitielle aiguë. Thèse de Paris, 1877.
PETIT. — Recherches anatomiques et cliniques sur la néphrite dothienentérique. Thèse de Lyon, 1881.

RAYER. — Traité des maladies du rein. Paris, 1841.
M. RAYNAUD. — *Société méd. des Hôpit.*, 1875.
—— *Union médicale*, 1875.
REGER. — *In Archiv. f. Anat.*, 1864.
REMAK. — *In Fror. n. not.*, 1845.
RENAUT. — De l'intoxication saturnine chronique. Thèse d'agrégation, Paris. 1875.
—— Essai d'une nomenclature méthodique des glandes. *Archives de Physiologie*, mai 1881.
—— Observations pour servir à l'histoire de la néphrite et de l'éclampsie typhoïde. *Archives de Physiologie*, 1881.
—— Sur le mode de préparation et l'emploi de l'éosine et de la glycérine hématoxylique en histologie. *Archives de Physiologie*, 1881.
RENDU. — Thèse d'agrégation. Paris, 1878.
RIBBERT. — Ueber die Entwickelungsgeschichte der Glomeruli. *Archiv. f. mikr. Anat.*, t. XVII.
ROSENSTEIN. — Sur la maladie de Bright et la cirrhose primitive du rein. *Comptes rendus du Congrès d'Amsterdam*, 1880.
ROBIN et CL. BERNARD. — Observation d'un cas de phtisie aiguë avec altérations correspondantes des reins. *Société de Biologie*, 1854.
ROTH. — Untersuchungen ueber d. Drüsensubstanz der Niere, 1864.
ROKITANSKY. — *Lehrbuch der Path. Anat.*, 1842.

SADLER. — Contribution à l'étude du rein sénile. Thèse de Nancy, 1879.
SCHMILT. — De renum structure quæstiones. Göt., 1860.
H. DE SCHMIDT. — De ves. in collo non exstante atq. de org. ill. tunic. muscul. Dorpat, 1859.
SENATOR. — Beiträge zur pathologie der Nieren und des Harns. *Archiv. für path. anat.*, t. XLIII.
SOUTHEY. — *The Lancet*, 1873.
STILLER. — Bemerkungen über nierenschrumpfung. *Wien. med. Wochen*, 1874.
SCHWEIGER-SEIDEL. — Die Niere des Menschen und der Säuger. Halle, 1865.

THOMPSON. — *Clinical lectures on diseases of urinary organs.* London, 1870.

TOOD. — *Clinical lectures.* London, 1857.

TRAUBE. — Ueber den Zusammenhang von Herz und Nierenkrankheiten, 1856.

—— Gesammte Abhdlungen, t. II.

—— *Deutsche klinik.*, 1859.

UFFELMANN. — *In Zeitschrift f. rat. med.*, t. XVII.

VERGELY. — Néphrite albumineuse. *Soc. med. Bordeaux*, 1870).

VIRCHOW. — *Archiv.*, 1852.

—— Bemerk. ub. d. circulationsverh. in der Nieren. *In Archiv. f. path. anat.*, t. XII.

VOGEL — *Virchow's Handbuch der speciellen Pathol.*, 1865.

WITTICH. — Beiträge zur Physiologie der Nieren. *Archiv. f. Mikrosc. Anat.*, t. XI, 1875.

TABLE DES MATIÈRES

Exposé historique et problèmes a résoudre. 5

Chapitre premier. — Considérations générales sur l'inflammation développée dans les muqueuses et dans les parenchymes. 15

Chapitre II. — Notions d'histologie normale applicables à l'étude des lésions anatomo-pathologiques du rein. 22

Chapitre III. — Histologie pathologique de l'œdème aigu congestif du rein. 54

Chapitre IV. — Histologie pathologique de l'œdème aigu catarrhal du rein. Néphrite mixte catarrhal. 87

Chapitre V. — Altérations histologiques du rein consécutives à l'action prolongée de la stase vasculaire passive. Etude du rein cardiaque œdémateux. 112

Chapitre VI. — Histologie pathologique de la néphrite chronique subaigue, stade embryonnaire et muqueux de la lésion. 119

Chapitre VII. — Histologie pathologique de la néphrite au stade néoformatif. Rôle de l'artério-sclérose. Rein fibreux atrophique. 137

Remarques et conclusions générales. 151

Pièces justificatives. 159

Bibliographie. 177

Questions. 183

Explication des planches. 187

LYON. — IMPRIMERIE PITRAT AINÉ, RUE GENTIL, 4.

PLANCHES

PLANCHE I

Fig 1.

Néphrite interstitielle : stade muqueux.

mm. Tissu muqueux avec ses cellules fixes anastomosées par leurs prolongements protoplasmatiques.
tt. Tubes contournés.
TT. Tubes dont la membrane propre est devenue multilamellaire.

Fig. 2.

AAA. Moules colloïdes injectant les tubes du rein.
l. Épithélium des tubes urinifères aplati.
c. Tissu conjonctif commençant à devenir fibrillaire.
t. Tube urinifère avec son épithélium normal.
t'. Le même avec son épithélium modifié par l'état catarrhal.
ss. Vaisseaux sanguins à globules rouges normaux.

Fig. 3.

a. Substance fondamentale du tissu conjonctif intertubulaire devenant fibrillaire.
bbb. Membrane propre des tubes devenant multilamellaire.
cc. Tubes contournés envahis par du tissu connectif et se transformant en amas de ce tissu.

Les préparations de cette planche ont été projetées à la chambre claire avec l'oculaire 1 et l'objectif 3 de Verick. Détails étudiés avec l'objectif n 7, Verick. (Eosine hématoxylique, glycérine hématoxylique).

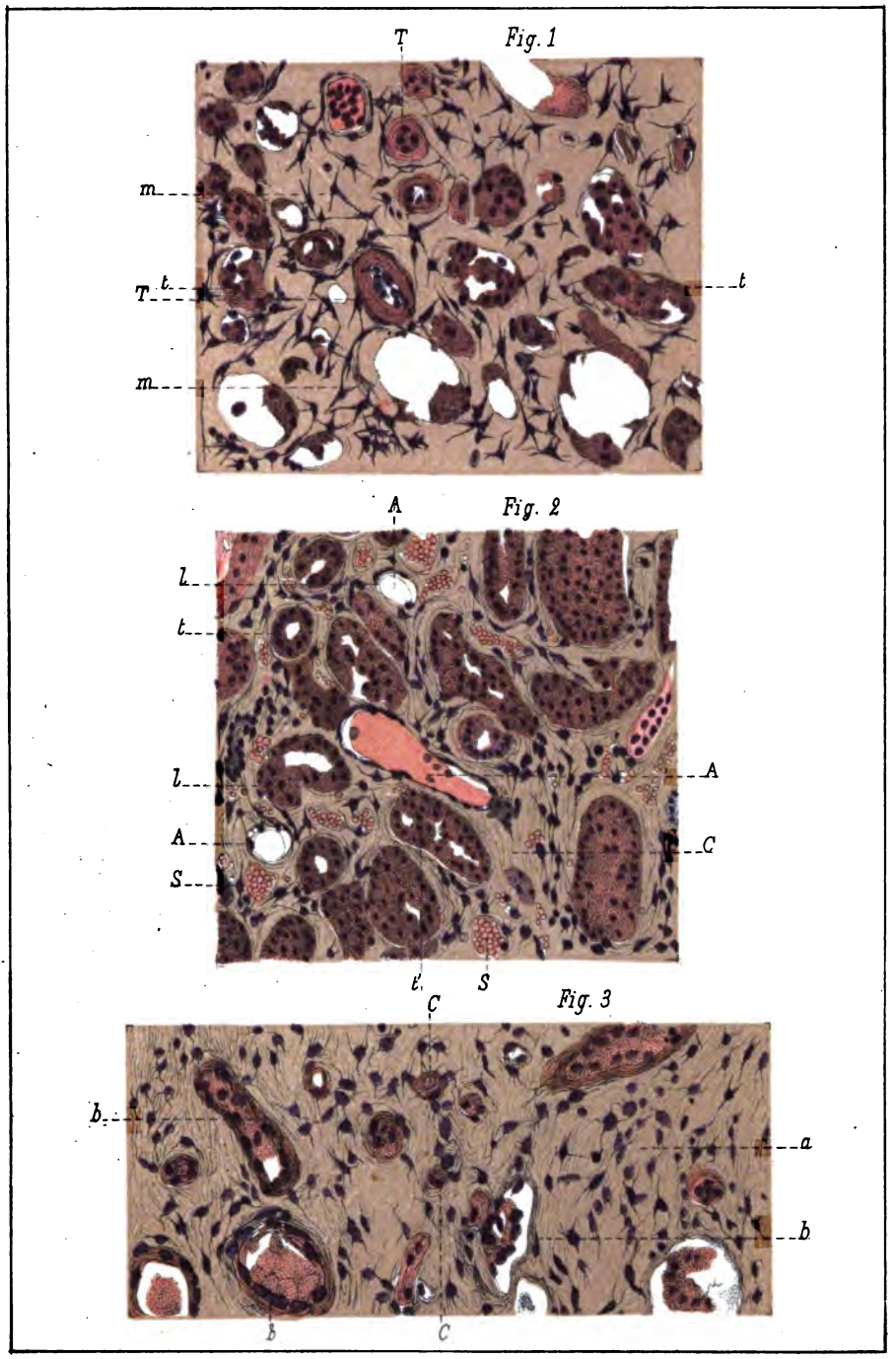

L.A ad. nat del. *(ch. claire)*

Imp. A. Roux, Lyon, rue Centrale, 21

Mme David-Fugère, lith

PLANCHE II

Fig. 4.

G. Glomérule ayant donné naissance à l'exsudation albumineuse *a*.
VV. Vaisseaux sanguins (artères avec périartérite et endartérite).
G'. Glomérule normal.
S. Foyer embryonnaire de sclérose.
TTT. Tubes contournés dont l'épithélium a dégénéré.
gg. Glomérules devenus fibreux et dont la capsule est devenue multilamellaire.
t. Tubuli modifiés par la sclérose, mais dont l'épithélium est resté normal.

(Oculaire 1, objectif 2 Verick. Détails étudiés avec l'objectif 6 Verick.)

Fig. 5.

Tube montrant les détails de la transformation vésiculeuse des cellules du rein.

(Oculaire 1, objectif 8 de Verick.)

Fig. 6.

Transformation vésiculeuse de l'épithélium des tubes contournés dans la néphrite dégénérative.

a. Tube renfermant des cellules vésiculeuses.
bb. Cellules vésiculeuses montrant leur noyau déjeté sur le côté.
cc. Aspect trabéculaire formé par la confluence des boules sarcodiques.
dd. Travées connectives intertrabéculaires.

(Oculaire 1, objectif 3, Verick. Détails étudiés à l'objectif 7, Verick.)

Fig. 7.

Néphrite interstitielle : détails des moules colloïdes.

c. Tube contourné.
l. Moule à zones concentriques.
a. Moule hyalin contenant des globes analogues aux corpuscules dits amyloïdes de la prostate.
d. Epithélium de ce tube aplati et présentant l'apparence d'un endothélium.
b. Tube de Henle renfermant un moule colloïde stratifié.
g. Moule colloïde vacuolaire.
f. Tissu connectif jeune intertubulaire.

(Oculaire 1, objectif 3 et 7 de Verick.)

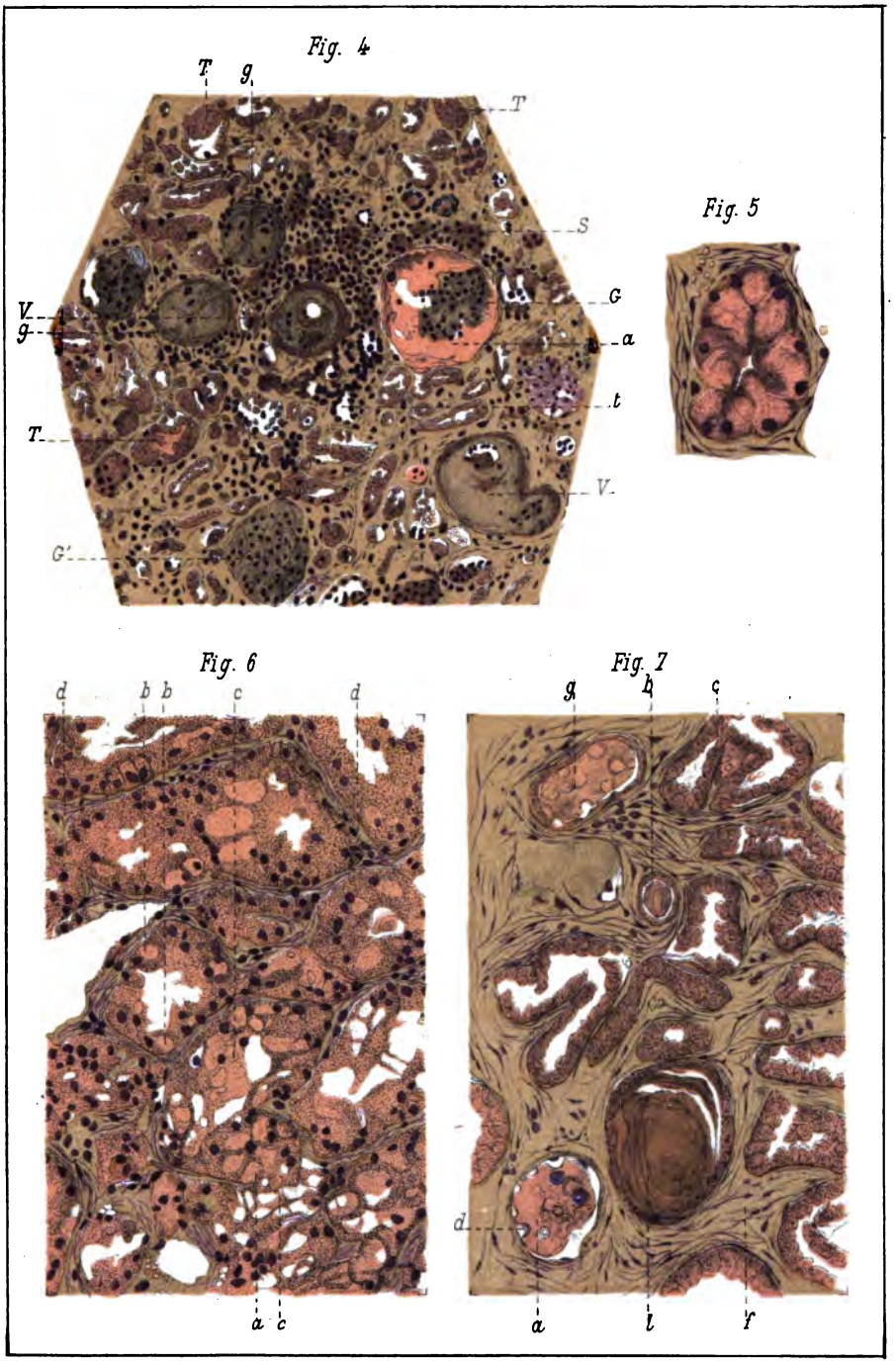

L.A. ad. nat del. *(ch. claire)* Imp. A. Roux; Lyon, rue Centrale, 21 Mme David-Fugère, lith.

PLANCHE III

Fig. 8.

GG. Glomérule.
g. Bouquet glomérulaire atrophié et granuleux.
G'. Exsudat stratifié remplissant la capsule de Müller.
tt. Tubes rénaux dont l'épithélium est en dégénérescence granuleuse.
t'. Tube dont l'épithélium partiellement dégénéré présente en d'autres point l'état catarrhal.
A. Artère affectée de périartérite.
SS. Foyers de néphrite interstitielle à la phase téléformative.

Oculaire 1 objectif 3. Détails étudiés avec l'objectif 7, Verick, (éosine hématoxylique, glycérin hématoxylique).

Fig. 9.

Petit rein atrophié au voisinage d'un kyste crayeux.

k. Cavité du kyste.
a. Paroi fibreuse du kyste au niveau de laquelle tous les éléments du rein ont disparu.
bbb. Artères et artério-sclérose.
b'. Zone de périartérite à disposition concentrique.
c. Zone dans laquelle les tubes rénaux ont subi l'injection colloïde et l'atrophie de l'épithélium rénal.
d. Zone répondant aux pyramides atrophiées et transformées en tissu fibreux.

Préparation dessinée à la loupe (purpurine).

Fig. 10.

Atrophie scléreuse du rein, dernière période (détails de la figure précédente).

aa. Tissu fibreux embryonnaire.
bbb. Tubes injectés par des moules colloïdes et présentant un épithélium transformé par pression en revêtement épithélial.
ee. Tube collecteur ayant subi la même altération.
d. Moule colloïde à la surface duquel l'épithélium est desquamé.

(Oculaire 1, objectif 3 Verick. Détails étudiés avec l'objectif 7, Verick.)

Fig. 8

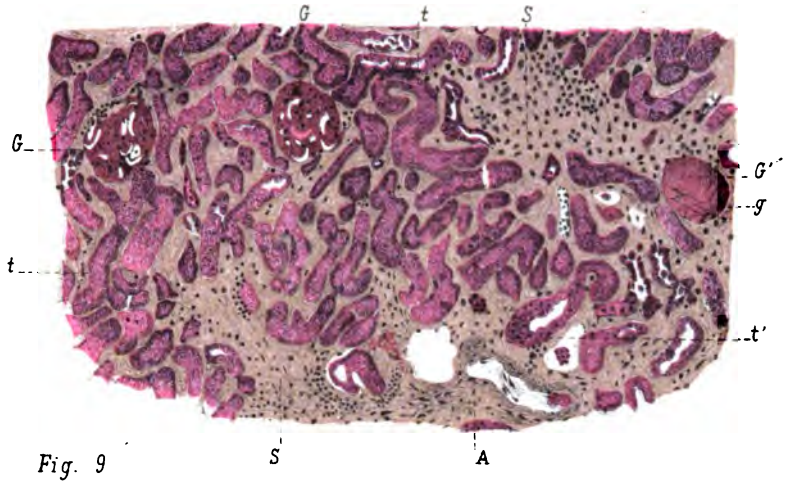

Fig. 9

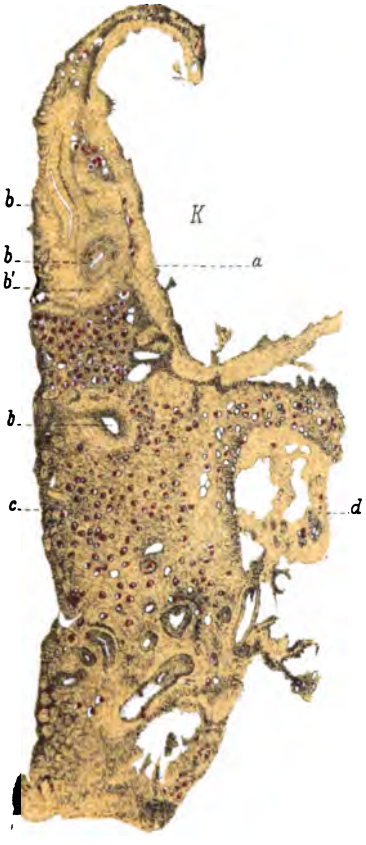

Fig. 10

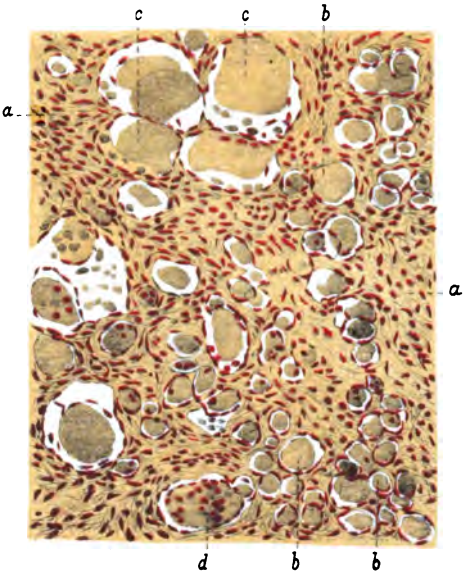

L.A. ad nat. del. *(ch. claire)*

Imp. A. Roux, Lyon

PLANCHE IV

Fig. 11.

Abcès métastatique du rein.

a. Foyer de l'abcès.

b b. Tubes englobés dans le foyer et séparés mécaniquement des tubes auxquels ils étaient primitivement adjacents.

e. Tube ayant subi un commencement d'érosion.

d. Substance tubuleuse dont les espaces intertubulaires sont infiltrés de globules blancs et formant la paroi de l'abcès.

Fig. 12.

Rein leucémique. — La figure montre comment s'effectue l'isolement des éléments tubulaires et des glomérules du rein au sein du tissu adénoïde interposé.

Fig. 13.

Rein leucémique. — Portion traitée au pinceau.

aaa. Tubes séparés les uns des autres par le tissu adénoïde dont on voit nettement les travées en *bb*.

e. Point où le tissu adénoïde n'a pas été débarrassé de globules blancs.

Planche projetée à la chambre claire avec l'oculaire 1 et l'objectif 3 de Verick. Détails étudiés avec l'objectif 7, Verick (picro-carminate d'ammoniaque.)

Fig. 11

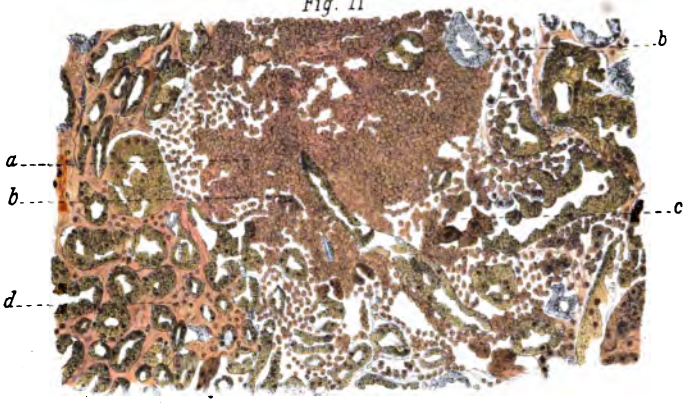

Fig. 12

Fig. 13



L.A. ad. nat. del. (ch. claire).

Imp. A. Roux, Lyon

PLANCHE V

Fig. 14.

Infiltration albumineuse des lacunes lymphatiques de Ludwig et des espaces intertubulaires, dégénération des tubes contournés, catarrhe des tubes collecteurs (éosine hématoxylique, glycérine hématoxylique.)

L. Lacune de Ludwig, envahie par la rupture d'un tube injecté d'albumine et dont on voit les contours noyés dans l'exsudat au milieu de l'espace rempli par la masse albumineuse.

L'. Lacune de Ludwig traversée par un capillaire sanguin rompu, et rempli d'exsudat albumineux.

l, l,. Extension de l'injection albumineuse dans les espaces intertubulaires.

V. Vaisseaux sanguins à globules rouges normaux.

G. Cavité d'un glomérule dont le bouquet vasculaire est parti dans la manipulation.

T. Tubes collecteurs à épithélium normal.

TC. Tubes contournés à épithélium strié mort (dégénération granuleuse).

T'C'. Les mêmes tubes dont l'épithélium est entièrement dégénéré et dont aucun noyau ne se colore.

T"C". Tubes collecteurs montrant l'état catarrhal.

H. Tube de Henle normal.

Oculaire 1, Vérick, obj. 2, Nachet, dessin à la chambre claire projeté sur la table. Détails étudiés avec l'objectif n° 7, Vérick.

Fig. 15.

Rein saturnin. — Modification de la capsule du glomérule dans la néphrite interstitielle chronique.

A. Bouquet glomérulaire.

B. Capsule de Bowmann transformée en une enveloppe lamelleuse.

C. Les lamelles les plus internes de la capsule ne contenant pas de cellules connectives.

DD. Bandes de tissu fibreux partant de la capsule lamellaire et pénétrant dans le lobule.

E. Espace intertubulaire envahi par du tissu connectif jeune.

FFF. Tubuli contorti dont l'épithélium est dans l'état catarrhal.

G. Tube contenant un cylindre colloïde.

(Oculaire 1, objectif 3 et 7 de Verick.)

Fig. 16.

Rein scarlatineux.

A. Glomérule congestionné au début de l'œdème congestif et contenant des globules sanguins.

B. Disposition épithélioïde des cellules migratrices autour de la capsule.

C. Foyer d'infiltration par les globules blancs.

D. Congestion des vaisseaux sanguins au milieu des lacs de diapédèse.

EE. Tubes contournés dont l'épithélium est resté intact.

Oculaire 1, objectif 2 et 6 de Verick, (éosine hématoxylique, glycérine hématoxylique.)

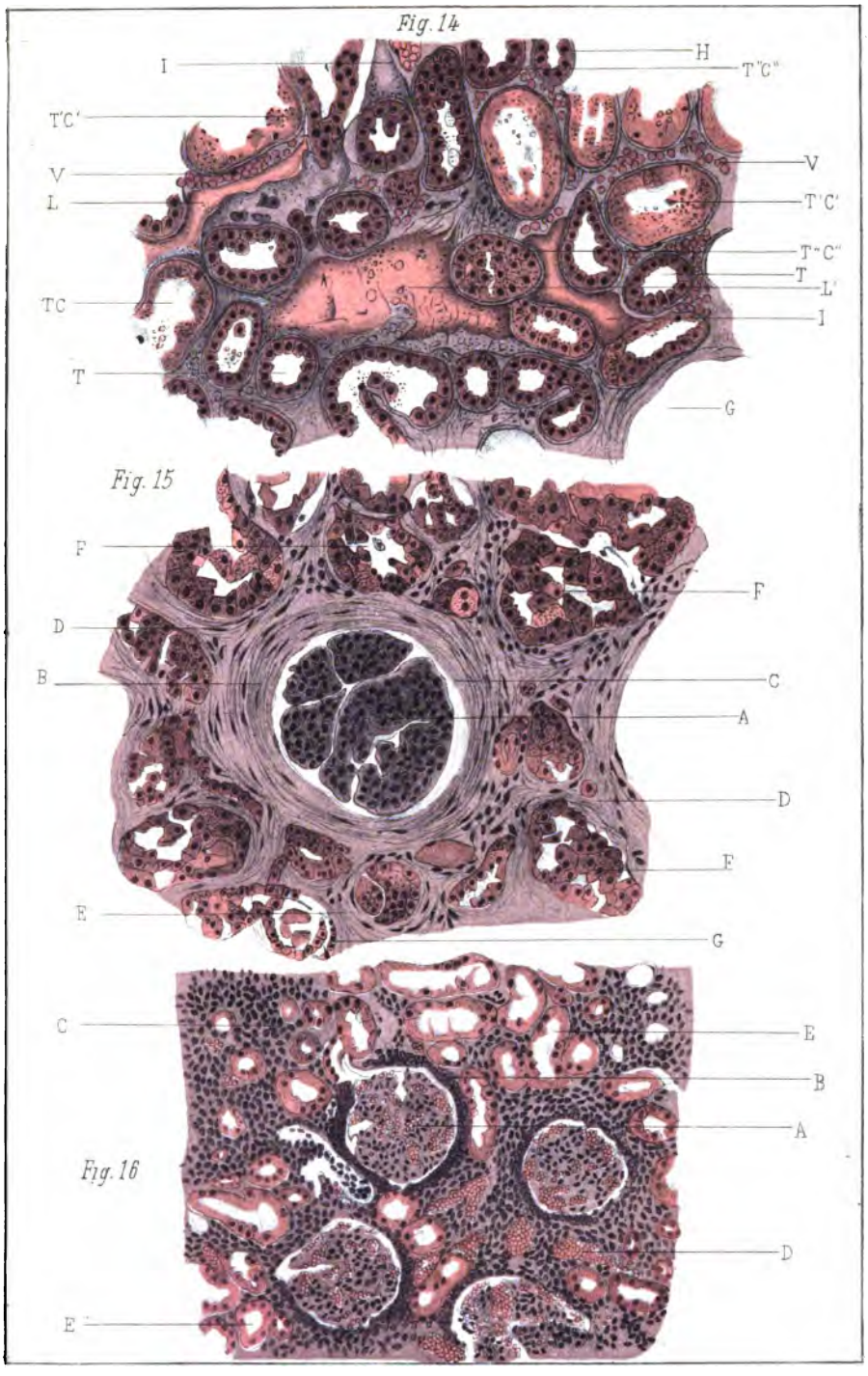

L.A ad. nat del. (ch claire)

Imp. A. Roux, Lyon, rue Centrale, 21

A. Grinand lith.

R